

**Incidencia y manejo de estenosis en pacientes intervenidos de bypass  
gastroyeyunal desde el año 2019 - 2022 en nuestro centro**

**Incidence and management of strictures after a gastrojejunal bypass in patients  
from 2019 to 2022 in our center**

10.53435/funj.00937

## **Incidencia y manejo de estenosis en pacientes intervenidos de bypass gastroyeyunal desde el año 2019 - 2022 en nuestro centro**

Gema Giner Merino, Juan Pérez Legaz, Jose Antonio Bravo Hernández, Ana Tomás Martínez, Beatriz Remezal Serrano, Pilar Serrano Paz

Servicio de Cirugía General y Aparato Digestivo. Hospital Universitario del Vinalopó, Elche


Correspondencia del autor:

Dra Gema Giner Merino

Télefono: 606838184

Residente Tercer año Cirugía General y Aparato Digestivo

Email: [gemaginer@icloud.com](mailto:gemaginer@icloud.com)



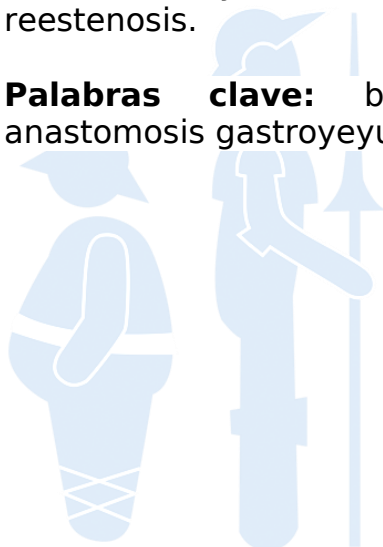**bmi journal**  
seco-seedo

# **Incidencia y manejo de estenosis en pacientes intervenidos de bypass gástrico desde el año 2019 - 2022 en nuestro centro**

## **Resumen**

El bypass gástrico laparoscópico es una técnica estandarizada y segura en la mayoría de los centros donde se realiza cirugía bariátrica pero no está exenta de riesgos. Una de las complicaciones más frecuentes es la estenosis de la anastomosis gástrico-yeyunal que se presenta como clínica de disfagia progresiva asociada a vómitos <sup>1,3</sup>. En el presente estudio se realiza un análisis de la incidencia y manejo de la estenosis en pacientes intervenidos de BGL desde el año 2019 - 2022, en nuestro centro. El total de pacientes intervenidos de BGL fueron 23 y solo el 17,4% (n=4) han presentado estenosis post quirúrgica. En nuestra serie el 50% de los pacientes requirieron dos dilataciones y el otro 50% una dilatación. No se han detectado reestenosis.

**Palabras clave:** bypass gástrico laparoscópico, estenosis, anastomosis gástrico-yeyunal, endoscopia.



**bmi journal**  
seco-seedo

## **Introducción**

El bypass gástrico laparoscópico (BGL) es la técnica más utilizada en cirugía bariátrica y una de sus complicaciones es la estenosis de la anastomosis gastro-yeyunal (EAGY) que se manifiesta clínicamente como disfagia progresiva asociada a vómitos con o sin dolor abdominal<sup>1,3</sup>. Se realiza un análisis de la incidencia y manejo de la estenosis en pacientes intervenidos de BGL desde el año 2019 - 2022, en nuestro centro.

## **Material y métodos**

Se realiza un análisis descriptivo retrospectivo de 4 pacientes intervenidos de BGL que presentaron estenosis post operatoria en un periodo de seguimiento de 1 - 4 años. Obtenida la muestra se analizaron las siguientes variables: sexo (hombre/mujer), edad (<30 / 30 - 50 / > 50), Comorbilidades asociadas (DM/ HTA/ SAOS), IMC pre quirúrgico (<35/ 35 - 45/ >45), tipo de anastomosis gastroyeyunal (EEA 21/ lineal), estancia media y mortalidad. A su vez se revisa el manejo de dicha complicación (endoscópica/ quirúrgica), número de dilataciones y la tasa de resolución.

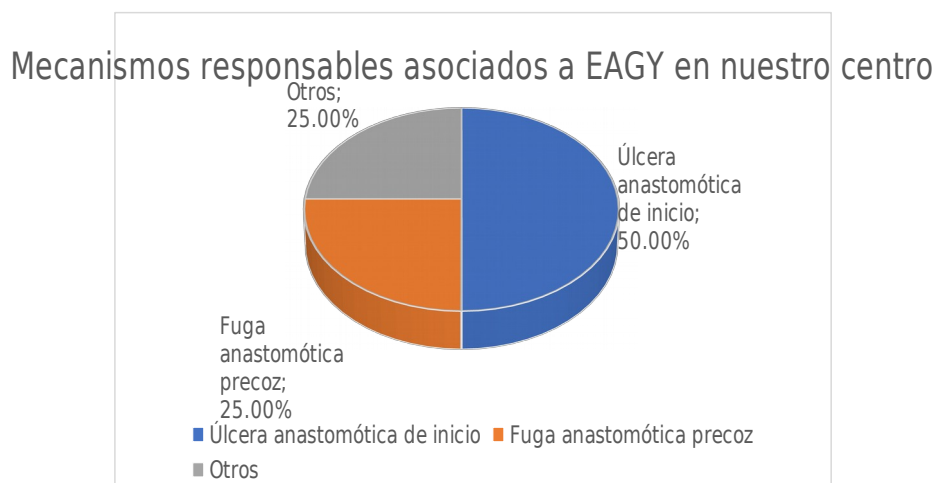
## **Resultados**

El total de pacientes intervenidos de BGL fueron 23 y solo el 17,4% (n=4) han presentado estenosis post quirúrgica. Un 75%(n=3) de los pacientes con dicha complicación fueron mujeres, con una edad predominante > 50 años. Fue registrada una estancia media de 13,5 días en dichos pacientes con un IMC prequirúrgico medio de 41,2. Sólo se identificaron la HTA como comorbilidad asociada en el 25% casos (n=1) y la DM (n=1). El tipo de anastomosis fue circular 21 en el 100% (6/6) de los casos y la mortalidad del 0%. A todos los pacientes con sospecha de estenosis se les realizó una endoscopia alta y posteriormente todos fueron tratados con dilatación neumática con balón.

## **Discusión**

Los mecanismos responsables de la formación de dicha EAGY se deben a factores dependientes del paciente; como la cicatrización excesiva, hipersecreción gástrica, úlcera anastomótica, a factores ambientales; tabaquismo, alcoholismo o ingesta de anti-inflamatorios no esteroideos y por último debido a la técnica quirúrgica: isquemia

en los tejidos, anastomosis pequeña o angulada<sup>1,4,5</sup>. El 50% (n=2) de los pacientes que presentaron estenosis asociaron una úlcera anastomótica de inicio y 25% (n = 1) asoció fuga anastomótica.



Un estudio de varios centros colaboradores en Michigan en 2011 presentó que la técnica anastomótica con la EEA se realizaba en el 66% de los pacientes que se sometían a BGY, seguida de la anastomosis manual en el 18% y la lineal en el 16%<sup>5</sup>. Sin embargo, pese al uso mayoritario de esta técnica se han demostrado ciertas desventajas comparado con las otras técnicas; como el aumento de úlceras marginales, estenosis de la anastomosis GY e infección de herida<sup>5</sup>.

En el estudio realizado por Mariel Da Costa et al; encontraron que la dilatación endoscópica con balón es un método eficaz y seguro, logrando un éxito del 100%; requiriéndose sólo una dilatación en el 57%, dos dilataciones en el 27.6%, tres dilataciones en el 12.3%, y cuatro dilataciones en el 2.8%<sup>1</sup>. En nuestra serie el 50% de los pacientes requirieron dos dilataciones y el otro 50% una dilatación. No se han detectado reestenosis. Todos los pacientes debutaron con síntomas el primer mes y medio postoperatorio; según Yimcharoen et al este tipo de estenosis precoces (< 2 meses) tienen mayor tasa de recuperación y son las más frecuentes<sup>1,4</sup>.

## Conclusiones

La EAGY es una complicación poco frecuente en la literatura y en nuestra serie, con buenos resultados tras la endoscopia. Se ha visto que un pequeño porcentaje en otros estudios requiere cirugía de revisión, la cual es muy compleja con un elevado índice de morbilidad.

## Bibliografía

1. Ungson G, Rodriguez A, Posadas LA, Romero Salas OA. Estenosis gastro-yeyunal en bypass gástrico y descripción de nueva técnica: Estenoplastia transyeyunal. BMI [Internet]. Diciembre 2015 [consultado el 19 de agosto de 2023];5.3.4 (846-854) Disponible en: [www.bmilatina.com](http://www.bmilatina.com)
  2. García-García ML, Martín-Lorenzo JG, Lirón-Ruiz R, Torralba-Martínez JA, Campillo-Soto Á, Miguel-Perelló J, Pérez-Cuadrado E, Aguayo-Albasini JL. Estenosis de la anastomosis gastroyeyunal en el bypass gástrico laparoscópico. Experiencia en una serie de 280 casos en 8 años. Cirugia Espanola [Internet]. Diciembre de 2014 [consultado el 19 de agosto de 2023];92(10):665-9. Disponible en: <https://doi.org/10.1016/j.ciresp.2014.06.006>
  3. Goitein D, Pappasavvas PK, Gagné D, Ahmad S, Caushaj PF. Gastrojejunal strictures following laparoscopic Roux-en-Y gastric bypass for morbid obesity. Surg Endosc [Internet]. 11 de marzo de 2005 [consultado el 19 de agosto de 2023];19(5):628-32. Disponible en: <https://doi.org/10.1007/s00464-004-9135-z>
  4. Yimcharoen P, Heneghan H, Chand B, Talarico JA, Tariq N, Kroh M, Brethauer SA. Successful management of gastrojejunal strictures after gastric bypass: is timing important? Surg Obes Relat Dis [Internet]. Marzo de 2012 [consultado el 19 de agosto de 2023];8(2):151-7. Disponible en: <https://doi.org/10.1016/j.soard.2011.01.043>
  5. Sundaresan N, Sullivan M, Hiticas BA, Hui BY, Poliakin L, Thompson KJ, McKillop IH, Barbat S, Kuwada TS, Gersin KS, Nimeri A. Impacts of gastrojejunal anastomotic technique on rates of marginal ulcer formation and anastomotic bleeding following roux-en-y gastric bypass. Obes Surg [Internet]. 3 de mayo de 2021 [consultado el 19 de agosto de 2023]. Disponible en: <https://doi.org/10.1007/s11695-021-05292-2>
-