

Conversión de gastrectomía vertical a bypass gástrico por enfermedad por reflujo gastroesofágico

Conversion of laparoscopic sleeve gastrectomy into gastric bypass due to gastroesophageal reflux disease

CONVERSIÓN DE GASTRECTOMÍA VERTICAL A BYPASS GÁSTRICO POR ENFERMEDAD POR REFLUJO GASTROESOFÁGICO

Gema Giner Merino, José Antonio Bravo Hernández, Juan Pérez Legaz, Ana Tomás Martínez, Beatriz Remezal Serrano, Pilar Serrano Paz.

Servicio de Cirugía General y Aparato Digestivo. Hospital Universitario del Vinalopó, Elche

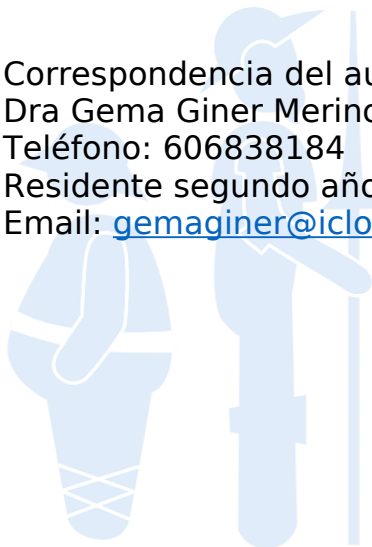Correspondencia del autor:

Dra Gema Giner Merino

Teléfono: 606838184


Residente segundo año Cirugía General y Aparato Digestivo

Email: gemaginer@icloud.com



bmi journal
seco-seedo

CONVERSIÓN DE GASTRECTOMÍA VERTICAL A BYPASS GÁSTRICO POR ENFERMEDAD POR REFLUJO GASTROESOFÁGICO



bmi journal
seco-seedo

RESUMEN

2

La gastrectomía vertical laparoscópica (GVL) es una de las técnicas bariátricas más realizadas en la actualidad. Obtiene resultados satisfactorios en pérdida de peso y resolución de comorbilidades asociadas a la obesidad. Sin embargo, se ha relacionado con una mayor incidencia postoperatoria de enfermedad por reflujo gastroesofágico (ERGE) ⁽¹⁾. Es importante descartar la existencia de ERGE en el estudio preoperatorio para seleccionar la técnica quirúrgica adecuada, así como durante el seguimiento tras GVL. El desarrollo de ERGE sin respuesta a tratamiento médico puede ser indicación de cirugía bariátrica de conversión ⁽¹⁾. Presentamos el caso de un paciente intervenido de GVL que precisó cirugía de conversión a bypass gástrico en Y de Roux (BGY) por ERGE.

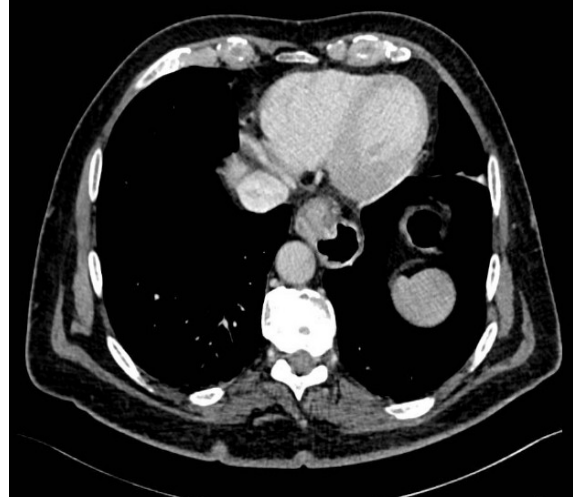
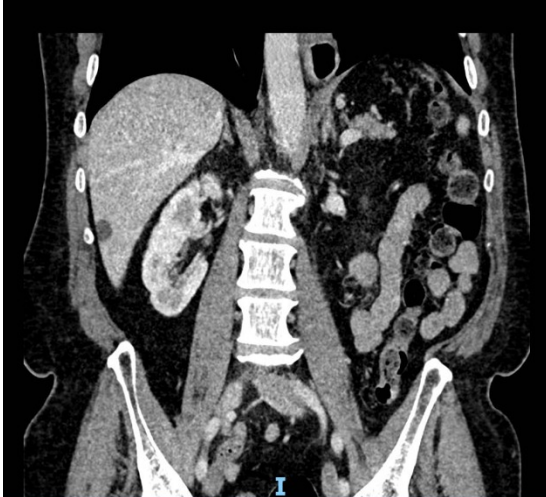
Palabras clave: Gastrectomía vertical; bypass gástrico; ERGE; laparoscópica; hernia de hiato.

INTRODUCCIÓN

El objetivo de esta revisión es analizar la gastrectomía vertical y su asociación con el reflujo gastroesofágico post operatorio. A su vez describiremos la importancia en la elección de la técnica quirúrgica para prevenir esta complicación. Finalmente se analizará que técnica se recomendaría utilizar en caso de cirugía de conversión. Presentamos un caso de conversión a BPG por enfermedad por reflujo gastroesofágico y sus resultados a medio plazo.

MATERIAL Y MÉTODOS

Varón de 65 años diagnosticado de Obesidad Grado III (IMC 41.4), con antecedentes de SAOS, hipertensión y dislipemia. Se realiza GVL, sin incidencias ni complicaciones, en 2011. Tras 4 años de seguimiento, comienza con clínica compatible con ERGE. Se estudia con endoscopia digestiva alta que objetiva una esofagitis grado D de los Ángeles. Se realiza TAC toraco-abdominal que identifica una hernia de hiato deslizada (figuras 1 y 2). Tras el diagnóstico de esofagitis secundaria a ERGE que no mejora con tratamiento médico intensivo se decide cirugía de revisión por laparoscopia.



Figuras 1 y 2. TC abdominal 09/21: hernia de hiato por deslizamiento

RESULTADOS

Se realiza conversión de GV a BPG con puntos sueltos de seda sobre pilares. El postoperatorio cursó sin incidencias siendo dado de alta al tercer día con adecuada tolerancia oral.

Al mes y los 6 meses de seguimiento el paciente permanece asintomático y no precisa IBPS. Tránsito baritado con desaparición de la hernia hiatal y phmetría 24h: sin reflujo patológico.

DISCUSIÓN

Los estudios a corto plazo a menudo no detectan ERGE de novo o incluso muestran una mejora de este, probablemente por la gran pérdida de peso inicial que produce una disminución de la presión intraabdominal ⁽²⁾. Los estudios que presentan un seguimiento más prolongado han demostrado un aumento del reflujo después de la GV posiblemente debido a la recuperación de peso o el desarrollo de hernias hiatales de novo causadas por la presión dentro de la manga gástrica durante años⁽²⁾. Existen otras causas mecánicas como son la torsión, estenosis de la gastrectomía y por otro lado también tienen lugar cambios anatómicos que pueden ser responsables de la aparición de RGE: cambios en los parámetros manométricos del EEI por disminución de su presión; disminución de la distensibilidad del reservorio gástrico, desmantelamiento del mecanismo antireflujo en la disección del ángulo de Hiss, y la forma de embudo de la gastrectomía⁽²⁾.

Se calcula una incidencia de reflujo “de novo” tras GV entre 10% y 20%. Entre un 2% y un 12% de pacientes intervenidos de GV requerirán una segunda intervención por RGE severo. ⁽¹⁾

Es frecuente que los pacientes obesos mórbidos presenten patología esofagogástrica como la gastritis o el reflujo gastroesofágico; que no


siempre es sintomática y que puede afectar a la evolución tras la intervención ⁽³⁾. Por ello, el papel de la endoscopia y el tránsito baritado en el preoperatorio de la cirugía bariátrica es algo controvertido. Algunas guías clínicas de sociedades científicas (European Association for Endoscopic Surgery; ASGE) no establecen con fuerte nivel de evidencia la realización de endoscopia y/o estudio radiológico contrastado en el manejo preoperatorio de la GVL. No existe tal controversia con las técnicas derivativas, como BGY o DBP, donde sí se considera imprescindible descartar enfermedad en la región del tubo digestivo que quedará excluida tras la cirugía ⁽⁴⁾.

CONCLUSIONES

La aplicación de una técnica quirúrgica adecuada es probablemente el factor modificable más importante en la prevención de esta complicación ⁽³⁾. El BPG es en el momento actual la técnica de cirugía revisional más adecuada y ampliamente aceptada para tratar a los pacientes con ERGE severo tras gastrectomía vertical ⁽³⁾. Es recomendable corregir la hernia hiatal asociada, aunque a veces suponga el aspecto técnico más complejo de la operación. Se desconoce si la hiatoplastia preventiva disminuiría la incidencia de reintervenciones. Afortunadamente, la mayoría de los casos de GV por laparoscopia con seguimiento a largo plazo, demuestran que los síntomas de reflujo son transitorios y mejoran después de un año ⁽²⁾.

BIBLIOGRAFIA

1. Morales CA, Sánchez JA, Sánchez BD, Vergnaud JP, Vasquez J, Toro JP. Relación entre gastrectomía de tipo manga y reflujo gastroesofágico. *Rev Colomb Cir.* 2016;31:128-35
2. Tian P, Fu J, Liu Y et al. Current status of gastroesophageal reflux disease after sleeve gastrectomy: Still a long way to go. *BioScience Trends.* 2021; 15(5):305-312.
3. Lim CH, Lee PH, Lim E et al. Resolution of Erosive Esophagitis After Conversion from Vertical Sleeve Gastrectomy to Roux-en-Y Gastric Bypass. *Obesity Surgery* (2020) 30:4751-4759
4. Frutos M.ª D, López A, Sabench F, Vives M. Cirugía bariátrica de revisión. Serie: Monografías de la AEC, N°13 2021; 17-21



bmi journal seco-seedo

Conflicto de intereses:

Los autores declaran no tener conflictos de interés en relación con la redacción de este manuscrito.

Derechos de autor:

Certifico la no publicación previa de las figuras enviadas. Así mismo certifico que el manuscrito enviado no ha sido publicado previamente en ninguna otra publicación.