

## **Extirpación de tumor GIST gástrico incidental en y bypass gástrico en Y de ROUX**

### **Removal of incidental gastric GIST tumor in Roux-en-Y gastric bypass**

10.53435/funj.00887

# Extirpación de tumor GIST gástrico incidental en y bypass gástrico en Y de ROUX

Pérez-Domene MT, Castellón CJ, Paz BA, García-Muñoz A, Ferrigni C, Torres A, Sanchez Infantes  
S, Duran M

Servicio Cirugía General y del AP Digestivo. Hospital Universitario Rey Juan Carlos, Móstoles.

Madrid

Autor de correspondencia: María Teresa Pérez Domene (maria.pdomene@hospitalreyjuancarlos.es)



**bmi journal**  
seco-seedo

## Extirpación de tumor GIST gástrico incidental en y bypass gástrico en Y de ROUX

### Resumen

El hallazgo de lesiones gástricas en pacientes bariátricos está en aumento en la actualidad, siendo el tumor del estroma gastrointestinal (GIST) el más frecuente. Es un tipo de tumor que se ha visto asociado a un mayor índice de masa corporal (IMC). Se suele presentar como hallazgo incidental por su localización y ausencia de sintomatología. Se recomienda una inspección minuciosa rutinaria del estómago durante la cirugía bariátrica para la detección de posibles lesiones inadvertidas preoperatoriamente. Además, se debe realizar un estudio anatomopatológico de las piezas de gastrectomía vertical o del remanente gástrico cuando se indica su resección. El tratamiento definitivo es la exéresis local con márgenes libres dependiendo de la localización y el tamaño de la lesión. La confirmación histológica permitirá determinar el grado de malignidad y el futuro seguimiento.

**Palabras clave:** cirugía bariátrica, tumor del estroma gastrointestinal, obesidad, bypass gástrico

## Removal of incidental gastric GIST tumor in Roux-en-Y gastric bypass

### Abstract


The finding of gastric lesions in bariatric patients is currently increasing, being the gastrointestinal stromal tumor (GIST) the most frequent. It is a type of tumor that has been associated with a higher body mass index (BMI). It usually presents as an incidental finding due to its location and absence of symptoms. A thorough routine inspection of the stomach during bariatric surgery is recommended for the detection of possible inadvertent injuries preoperatively. In addition, a pathological study of the sleeve gastrectomy specimens or the gastric remnant should be performed when their resection is indicated. The definitive treatment is local excision with free margins depending on the location and size of the lesion. Histological confirmation will allow determining the degree of malignancy and future follow-up.

**Key words:** bariatric surgery, gastrointestinal stromal tumor, obesity, gastric bypass

## Introducción

El tumor del estroma gastrointestinal (GIST) es una neoplasia mesenquimal del tracto gastrointestinal, o más raramente de otros tejidos blandos intraabdominales, originada de las células intersticiales de Cajal del plexo mientérico. La localización más frecuente es el estómago y el intestino delgado. Tiene un potencial maligno muy variable, pudiendo dar metástasis un 40% de los GIST localizados. Representan el 0,1-3% de los tumores gastrointestinales y el 1-2 % de los cánceres gástricos primarios <sup>(1)</sup>.

Es un hallazgo muy infrecuente en pacientes candidatos a cirugía bariátrica. El diagnóstico preoperatorio con las pruebas habituales del protocolo bariátrico es difícil al ser lesiones submucosas, por lo que suelen ser hallazgos incidentales intraoperatorios o en el análisis histológico de la pieza quirúrgica de una gastrectomía vertical o de la resección de un remanente gástrico <sup>(2)</sup>.

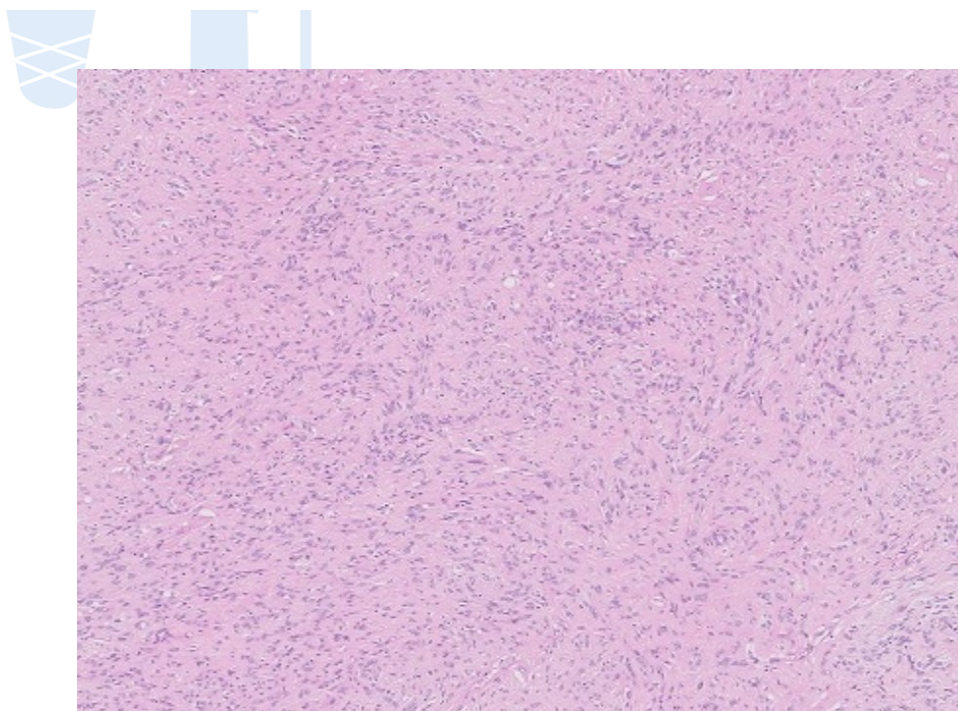


## Material y métodos

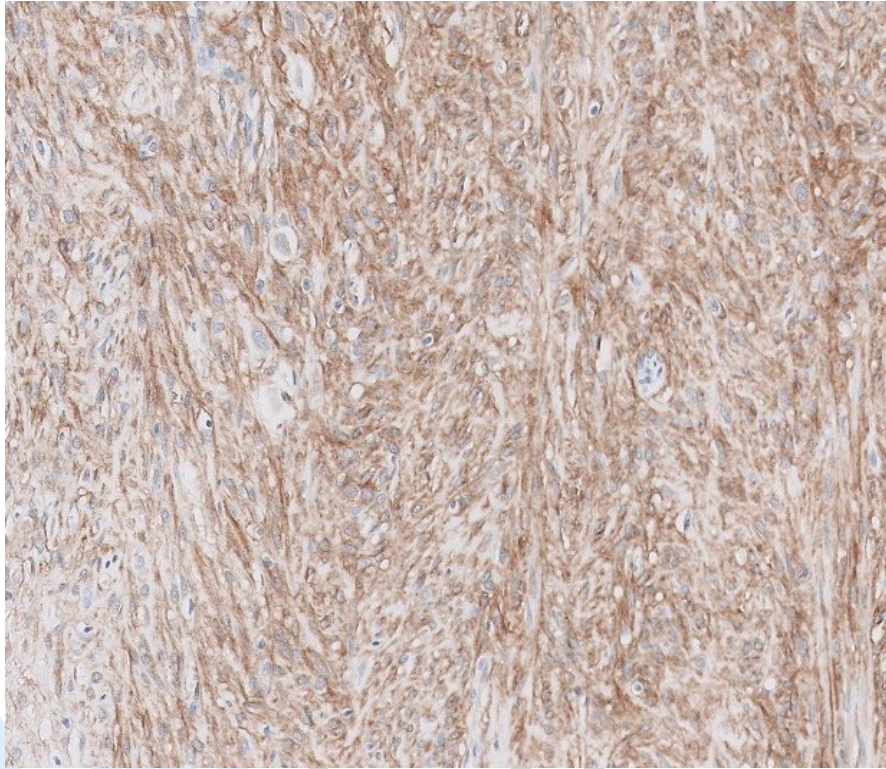
Presentamos el caso de una paciente obesa en la que, durante la realización de un bypass gástrico laparoscópico se descubre de forma incidental intraoperatoriamente dos tumoraciones en el estómago. Al realizar el análisis anatomopatológico se confirma el diagnóstico de GIST de bajo grado de ambas lesiones.

## Caso clínico

Mujer de 60 años con obesidad grado III, con un IMC 47 kg/m<sup>2</sup>, hipertensa, diabética y dislipémica. Tras el fracaso del tratamiento médico de pérdida de peso, se decide iniciar la valoración preoperatoria para cirugía bariátrica. Entre las pruebas realizadas en el protocolo, se realiza una endoscopia digestiva alta donde se observa una gastritis crónica atrófica, confirmada en el estudio histológico, y sin otros hallazgos de interés. Como técnica elegida, se decide la realización de un bypass gástrico en Y de Roux por laparoscopia. Durante la cirugía, se observa una tumoración de 7 mm en la cara anterior de la curvatura menor gástrica y otra exofítica de 2 cms en la cara posterior de la curvatura mayor ambas en el remanente. Se realiza extirpación laparoscópica de ambas tumoraciones sin modificación de la técnica bariátrica propuesta. En el análisis anatomopatológico se confirma el diagnóstico de GIST de ambas lesiones (de 4 y 15 mm respectivamente) apreciando un patrón de proliferación tumoral mixto (células fusiformes y de aspecto epiteloide), sin atipia ni necrosis y con escasas mitosis (1/5mm<sup>2</sup> en la de la curvatura menor y 2/5 mm<sup>2</sup>) con un grado histológico bajo (G1), con positividad en el estudio inmunohistoquímico para DOG1, CD117 y CD34, y márgenes libres (figuras 1 y 2).



*Figura 1. Imagen histológica con tinción hematoxilina-eosina del tumor del estroma gastrointestinal.*



*Figura 2. Imagen histológica con tinción específica (CD117) del tumor GIST.*

No se ha administrado tratamiento adyuvante y después de seis meses de seguimiento la paciente presenta una adecuada pérdida ponderal y no hay signos de recurrencia en la tomografía computarizada (TC) abdominal de control.

## **Discusión**

Los tumores GIST son tumores raros que representan menos del 1% de los tumores malignos gastrointestinales. La localización más habitual es el estómago (50-60%), intestino delgado (30%) y colon (10%) (3). En el estómago son más frecuentes en cuerpo (75%) seguido del fundus (14%) y antro (11%). Pueden aparecer a cualquier edad, aunque la mayoría se diagnostican en mayores de 50 años, sin un claro predominio de género.

El GIST es el tumor mesenquimal más frecuente en pacientes obesos. La creciente epidemia de obesidad ha incrementado el número de procedimientos quirúrgicos bariátricos, con el consiguiente aumento de forma paralela del diagnóstico de tumores gástricos como los GIST en esta población de pacientes <sup>(4)</sup>. La obesidad no solo conduce al desarrollo de diversas comorbilidades metabólicas, sino que también puede ser un factor de riesgo para el desarrollo de neoplasias <sup>(5)</sup>. Diversos estudios han mostrado una correlación positiva entre la grelina (aumentada en la obesidad) y los GIST, lo que podría explicar una mayor incidencia de estos tumores en pacientes obesos que en la población general <sup>(6,7)</sup>.

Los GIST suelen ser pediculados endofíticos o exofíticos, determinando, junto al tamaño, la aparición de síntomas. Pueden producir dolor abdominal, saciedad precoz o sangrado digestivo (por erosión de lesiones endofíticas) o a cavidad peritoneal (por rotura de lesiones exofíticas) <sup>(8)</sup>. Hasta un 25% son hallazgos incidentales, no detectados en las pruebas diagnósticas preoperatorias. La gastroscopia y el tránsito gastroduodenal baritado pueden no diagnosticar los tumores de crecimiento exofítico <sup>(9)</sup>. La ecografía endoscópica con punción con aguja fina es especialmente útil en estos tumores.

Es recomendable realizar una inspección gástrica minuciosa durante la cirugía, revisando la cara anterior del estómago en el bypass gástrico, y la anterior y posterior en la gastrectomía vertical, para detectar posibles lesiones no diagnosticadas preoperatoriamente.


El tratamiento definitivo de lesiones detectadas incidentalmente intraoperatoriamente es la resección local con márgenes libres para lograr un diagnóstico histológico. Se considera importante una resección íntegra del tumor con bordes libres y evitar su rotura durante la disección por sus implicaciones pronósticas <sup>(10)</sup>. No es necesario asociar una linfadenectomía. El tratamiento quirúrgico dependerá del tipo de técnica bariátrica indicada inicialmente, tamaño del tumor y localización gástrica <sup>(11)</sup>. Los GIST de mayor tamaño son más frágiles por lo que deben manejarse



cuidadosamente para evitar su rotura y usar siempre una bolsa para la extracción laparoscópica de la pieza quirúrgica.

El estudio anatomopatológico confirmará el pronóstico de los GIST gástricos que dependerá fundamentalmente del índice mitótico, localización (los GIST gástricos tienen mejor pronóstico) y rotura tumoral intraoperatoria. En nuestro caso, al tratarse de dos lesiones de bajo grado y pequeño tamaño, de acuerdo a la evidencia y a las guías clínicas de los GIST de bajo riesgo no se administró tratamiento adyuvante con imatinib y se realizó seguimiento radiológico además del seguimiento bariátrico habitual <sup>(12)</sup>.

## Conclusión




Los GIST son los tumores mesenquimales más frecuentes en pacientes bariátricos. Su incidencia es mayor que en la población general. El tratamiento de las lesiones identificadas incidentalmente durante una cirugía bariátrica es la resección local con márgenes de seguridad, dependiendo de la técnica bariátrica indicada inicialmente, tamaño del tumor y localización gástrica. El estudio histológico permitirá confirmar el diagnóstico, actitud y pronóstico <sup>(13)</sup>.

## Bibliografia

1. Stamatakos M, Douzinas E, Stefanaki C et al. Gastrointestinal stromal tumor. *World J Surg Oncol* 2009; 7 (61): 1-9. DOI: 10.1186/1477-7819-7-61
2. Viscido G, Signorini F, Navarro L et al. Incidental Findings of Gastrointestinal Stromal Tumors during Laparoscopic Sleeve Gastrectomy in Obese Patients. *Obes Surg* 2017; 27 (8): 2022-2025. DOI: 10.1007/s11695-017-2583-z
3. Lyros O, Moulla Y, Mehdorn M, Schierle K, Sucher R, Dietrich A. Coincidental Detection of Gastrointestinal Stromal Tumors During Laparoscopic Bariatric Procedures- Data and Treatment Strategy of a German Reference Center. *Obes Surg* 2019; 29 (6): 1858-1866. DOI: 10.1007/s11695-019-03782-y
4. AlAli MN, Bamehriz F, Arishi H et al. Trends in bariatric surgery and incidentalomas at a single institution in Saudi Arabia: a retrospective study and literature review. *Ann Saudi Med* 2020; 40 (5): 389-395. DOI: 10.5144/0256-4947.2020.389
5. Wałędziak M, Różańska-Wałędziak A, Kowalewski PK, Janik MR, Brągoszewski J, Paśnik K. Bariatric surgery and incidental gastrointestinal stromal tumors- a single- center study. *Wideochir Inne Tech Maloinwazyjne* 2017; 12 (3): 325-329. DOI: 10.5114/wiitm.2017.70215
6. Spiridon IA, Apostol DG, Giusca SE, Ferariu D, Plesca IC, Caruntu ID. GIST and Ghrelin: To Be or Not to Be? *Diagnostics* 2021; 11 (8): 1361. DOI: 10.3390/diagnostics11081361
7. Zhu CZ, Liu D, Kang WM, Yu JC, Ma ZQ, Ye X. Ghrelin and gastrointestinal stromal tumors. *World J Gastroenterol* 2017; 23 (10): 1758-1763. DOI: 10.3748/wjg.v23.i10.1758

8. Hallak Y, Karajeh O, Rivas H, Helling K. Incidental Gastrointestinal Stromal Tumors (GIST) During Laparoscopic Sleeve Gastrectomy Procedures: a Retrospective Study. *Obes Surg* 2022; 32 (1): 3-7. DOI: 10.1007/s11695-021-05770-7
9. Cazzo E, Paes de Almeida H, Pareja JC, Chaim EA, Callejas-Neto F, Coelho-Neto JS. Gastric mesenchymal tumor as incidental findings during Roux-en-Y gastric bypass. *Surg Obes Relat Dis* 2018; 14 (1): 23-28. DOI: 10.1016/j.soard.2017.07.028
10. Thacoor A. Gastrointestinal stromal tumours: advances in surgical and pharmacological management options. *J Gastrointest Oncol* 2018; 9 (3): 573-578. DOI: 10.21037/jgo.2018.01.10
11. Jazi AD, Shahmiri SS, Kermansavari M, Raeisi S, Seyedyousefi S, Zahed A. A case of accidentally found stromal tumor in a 567-year-old candidate of gastric bypass surgery. *Obes Surg* 2012; 31: 5096-5099. DOI: 10.1007/s11695-021-05598-1
12. PDQ® sobre el tratamiento para adultos. PDQ Tratamiento de los tumores de estroma gastrointestinal. Bethesda, MD: National Cancer Institute. Actualización: <11/02/2023>.  
Disponible en:  
<https://www.cancer.gov/espanol/tipos/sarcoma-de-tejido-blando/pro/tratamiento-tegi-pdq>. Fecha de acceso: <11/07/2024>.
13. Fernández JA, Frutos MD, Ruiz-Manzanera JJ. Incidental Gastrointestinal Stromal Tumor (GIST) and Bariatric Surgery: A Review. *Obes Surg* 2020; 30 (11): 4520-4541. DOI: 10.1007/s11695-020-04853-1



**bmi journal**  
seco-seedo