

## **Cirugía bariátrica en paciente con cirrosis**


## **Bariatric surgery in a patient with cirrhosis**

10.53435/funj.00878

## Cirugía bariátrica en paciente con cirrosis

Pérez-Domene M, Castellón C, García-Muñoz A, Ferrigni C, Alemán A, Sanchez S, Durán M

Servicio Cirugía General y del AP. Digestivo. Hospital Universitario Rey Juan Carlos (Móstoles, Madrid)




**bmi journal**  
seco-seedo

## Cirugía bariátrica en paciente con cirrosis

### Resumen

La cirugía bariátrica en pacientes con obesidad y hepatopatía crónica ha aumentado en las últimas décadas. Presentamos un varón con obesidad tipo III y cirrosis compensada realizándose una gastrectomía vertical (GV). La GV es la técnica más indicada en pacientes con cirrosis compensada comparable en seguridad a los resultados en pacientes obesos no cirróticos.

**Palabras clave:** obesidad, cirrosis, gastrectomía vertical, cirugía bariátrica




bmi journal  
seco-seedo

## Bariatric surgery in a patient with cirrhosis

### Abstract

Bariatric surgery in patients with obesity and chronic liver disease has increased in recent decades. We present a male with type III obesity and compensated cirrhosis who underwent sleeve gastrectomy (SG). SG is the most indicated technique in patients with compensated cirrhosis, comparable in safety to the results in obese non-cirrhotic patients.

**Key words:** obesity, cirrhosis, sleeve gastrectomy, bariatric surgery



bmi journal  
seco-seedo

## Introducción

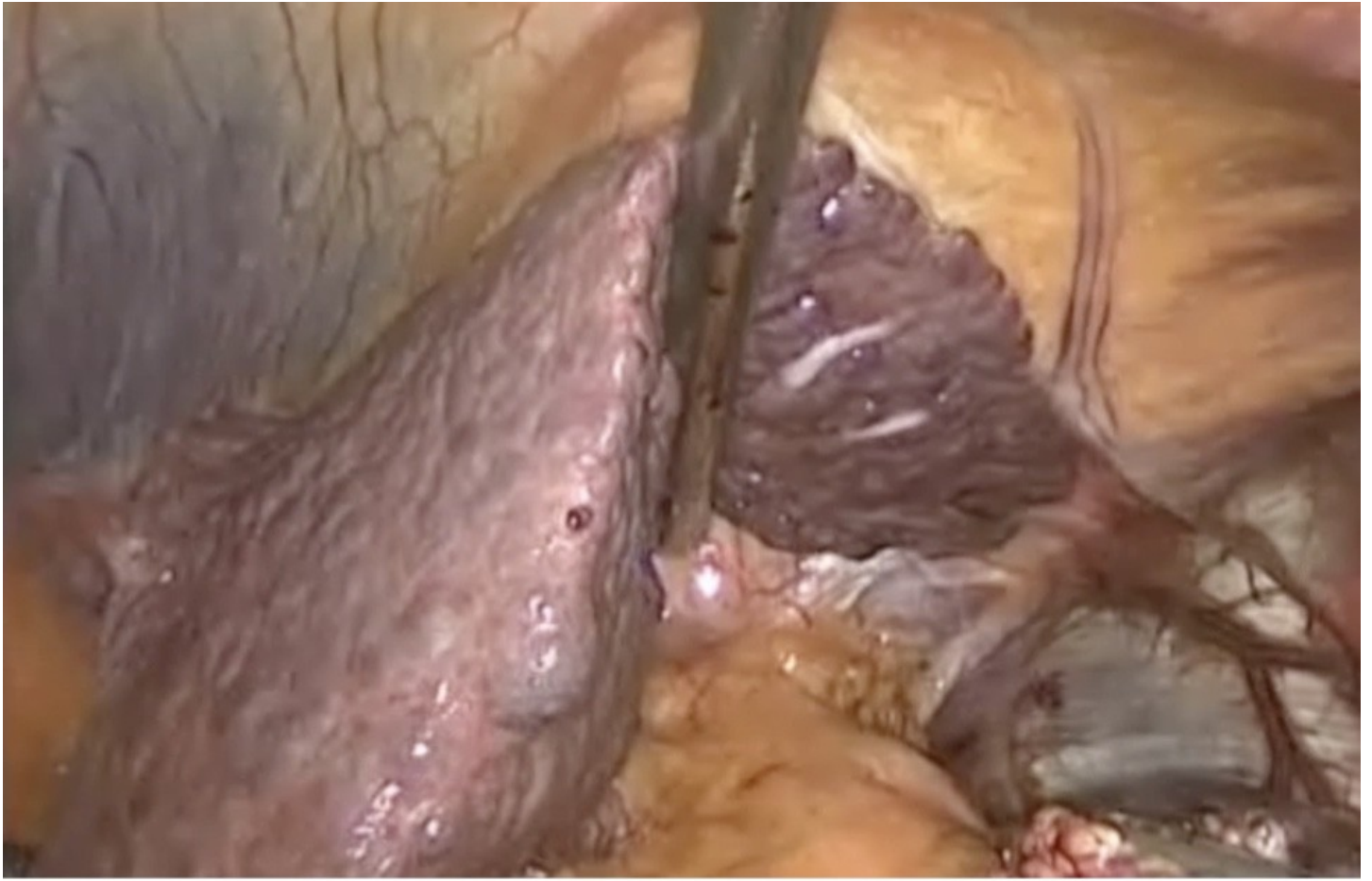
La asociación de obesidad patológica con hepatopatía crónica tanto alcohólica como no alcohólica está en aumento en la actualidad, provocando un importante deterioro de la calidad de vida de los pacientes <sup>(1)</sup>. El tratamiento de la obesidad se basa en unas medidas higiénico-dietéticas, estando indicado el tratamiento farmacológico en algunas situaciones. En pacientes cirróticos obesos de larga evolución se puede plantear la cirugía bariátrica cuando haya fracasado el tratamiento médico de la obesidad y la cirrosis esté compensada <sup>(2)</sup>. La gastrectomía vertical laparoscópica es la técnica quirúrgica más realizada en estos casos, especialmente en posibles candidatos a un futuro trasplante hepático al evitar las potenciales complicaciones relacionadas con la malabsorción asociadas a otras técnicas mixtas o malabsortivas, por el menor tiempo quirúrgico y la menor tasa de complicaciones quirúrgicas <sup>(3)</sup>.

## Material y métodos

Presentamos el caso de un paciente obeso con cirrosis hepática etílica, en abstinencia alcohólica durante dos años, al que se le realizó una gastrectomía vertical laparoscópica.

## Caso clínico

Varón de 49 años con obesidad grado III y un índice de masa corporal (IMC) de 45 kg/m<sup>2</sup>, de 8 años de evolución con diabetes mellitus no insulino dependiente, síndrome de apnea obstructiva del sueño (SAOS), hipertensión arterial, sin síntomas de reflujo gastroesofágico y cirrosis hepática clase A de la clasificación Child-Pugh y un MELD score de 8 (figura 1).



*FIGURA 1. Visión laparoscópica de hígado cirrótico con separador hepático.*

Tras una pérdida ponderal insuficiente con el tratamiento conservador inicial durante más de seis meses, se inicia valoración de cirugía bariátrica. Tras completar el protocolo preoperatorio se considera al paciente apto para la cirugía. En la gastroscopia no se observan varices esofágicas ni hernia de hiato. Se considera como técnica más óptima una gastrectomía vertical laparoscópica (GVL) (figura 2), que se realiza según técnica habitual y sin incidencias. El paciente es dado de alta al día siguiente con buena tolerancia oral. Tras seis meses de seguimiento, el paciente presenta una adecuada pérdida ponderal: peso 82.5 kg, IMC 34 kg/m<sup>2</sup> y una pérdida del 99% del exceso de peso y presenta un porcentaje de peso total perdido del 50.5%. Se encuentra en muy buen estado general sin episodios de descompensación hepática, con resolución de la diabetes mellitus y el SAOS, y con reducción de la medicación antihipertensiva.

*FIGURA 2. Gastrectomía vertical laparoscópica. Sección vertical gástrica con endograpadora 60mm.*

## **Discusión**

La asociación entre obesidad y patología hepática se encuentra en aumento en la sociedad actual <sup>(4)</sup>. Según los estudios, la realización de una cirugía bariátrica en un paciente con cirrosis hepática se considera factible cuando se encuentre compensada y dentro de la clase A de Child-Pugh <sup>(5)</sup>. Cualquier cirugía intraabdominal en pacientes cirróticos se acompaña de un mayor riesgo de complicaciones y descompensación hepática, mayor mortalidad, estancia postoperatoria prolongada y costes sanitarios elevados <sup>(6)</sup>. Además, se ha descrito en la literatura una mayor mortalidad en pacientes de edad avanzada, varones, en centros sanitarios con bajo volumen de cirugías realizadas y en intervenciones urgentes <sup>(6)</sup>. La cirugía electiva permite una optimización médica preoperatoria <sup>(7)</sup>. El riesgo quirúrgico se ve directamente relacionado con el grado de disfunción hepática. Los pacientes con una disfunción hepática Child A presentan una mortalidad del 10%, aumentando a un 30% en cirrosis Child B y llegando a un 76% en Child C. Cualquier intervención quirúrgica con anestesia general, excepto el trasplante hepático, tiene un aumento de la mortalidad en cirróticos descompensados del 8,2-25%. Por lo tanto, las enfermedades hepáticas avanzadas en presencia de hipertensión portal, suelen considerarse contraindicaciones para cualquier cirugía <sup>(8)</sup>.

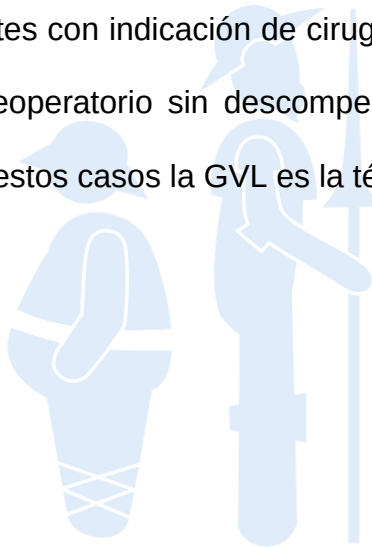
En pacientes cirróticos y obesos las técnicas bariátricas malabsortivas y mixtas, al crear un estado fisiológico de malabsorción, pueden agravar el riesgo de descompensación hepática <sup>(9)</sup>.

En el caso de un paciente obeso tipo III con cirrosis Child A, como el que se presenta en este caso, la técnica quirúrgica más adecuada es la gastrectomía vertical laparoscópica, especialmente en posibles candidatos a un futuro trasplante hepático al facilitar el abordaje quirúrgico <sup>(5)</sup>. Las

principales ventajas de la GVL en pacientes obesos son el menor tiempo quirúrgico, menor tasa de complicaciones quirúrgicas, evita las complicaciones asociadas a las técnicas malabsortivas y mixtas que pueden favorecer una descompensación hepática, facilita el acceso endoscópico postoperatorio a la vía biliar y posible instrumentación terapéutica en caso de hemorragia digestiva alta por hipertensión portal. La evolución postoperatoria es similar a la observada en pacientes no cirróticos y permite altas precoces <sup>(3-11)</sup>.

## Conclusión

La asociación entre cirrosis y obesidad está aumentando considerablemente en las últimas décadas. En pacientes con indicación de cirugía bariátrica por la obesidad, es importante que tengan un buen estado preoperatorio sin descompensación hepática y con una clase A de la clasificación Child-Pugh. En estos casos la GVL es la técnica bariátrica más segura.




bmi journal  
seco-seedo



## Bibliografía

- 1) Dietrich P, Hellerbrand C. Non-alcoholic fatty liver disease, obesity and the metabolic syndrome. *Best Pract Res Clin Gastroenterol.* 2014; 28 (4): 637-653. DOI: 10.1016/j.bpg.2014.07.008
- 2) Kissane NA, Pratt JSA. Medical and surgical treatment of obesity. *Best Pract Clin Anaesthesiol.* 2011; 25 (1): 11-25. DOI: 10.1016/j.bpa.2011.01.001
- 3) Mumtaz K, Lipshultz H, Jalil S, Porter K, Li N, Kelly SG et al. Bariatric Surgery in Patients with Cirrhosis: Careful Patient and Surgery-Type Selection Is Key to Improving Outcomes. *Obes Surg.* 2020; 30 (9): 3444-3452. DOI: 10.1007/s11695-020-04583-4
- 4) Berzigotti A, García-Tsao G, Bosch J, Grace DN, Burroughs AK, Morillas R et al. Obesity is an independent risk factor for clinical decompensation in patients with cirrhosis. *Hepatology.* 2011; 54 (2): 555-561. DOI: 10.1002/hep.24418
- 5) Dallal RM, Mattar SG, Watson AR, Cottam DR, Eid GM, Hamad G et al. Results of Laparoscopic Gastric Bypass in Patients with Cirrhosis. *Obes Surg.* 2004; 14 (1): 47-53. DOI: 10.1381/096089204772787284
- 6) Rebibo L, Gerin O, Verhaeghe P, Dhahri A, Cosse C, Regimbeau JM. Laparoscopic sleeve gastrectomy in patients with NASH-related cirrhosis. A case-matched study. *Surg Obes Relat Dis.* 2014; 10 (3): 405-410. DOI: 10.1016/j.soard.2013.09.015
- 7) Mosko JD, Nguyen GC. Increased perioperative mortality following bariatric surgery among patients with cirrhosis. *Clin Gastroenterol Hepatol.* 2011; 9 (10): 897-901. DOI: 10.1016/j.cgh.2011.07.007

- 8) Dziodzio T, Biebl M, Öllinger R, Pratschke J, Denecke C. The Role of Bariatric Surgery in Abdominal Organ Transplantation-the Next Big Challenge? *Obes Surg.* 2017; 27 (10): 2696-2706. DOI: 10.1007/s11695-017-2854-8
- 9) Jan A, Narwaria M, Mahawar KK. A Systematic Review of Bariatric Surgery in Patients with Liver Cirrhosis. *Obes Surg.* 2015; 25 (8): 1518-1526. DOI: 10.1007/s11695-015-1727-2
- 10)Quezada N, Maturana G, Irarrázaval MJ, Muñoz R, Morales S, Achurra P. Bariatric Surgery in Cirrhotic Patients: a Matched Case-Control Study. *Obes Surg.* 2020; 30 (12): 4724-4731. DOI: 10.1007/s11695-020-04929-y
- 11)Kehlet H, Wilmore DW. Evidence-based surgical care and the evolution of fast-track surgery. *Ann Surg.* 2008; 248 (2): 189-198. DOI: 10.1097/SLA.0b013e31817f2c1a



**bmi journal**  
seco-seedo