

Resolución robótica a banda gástrica y conversión a bypass gástrico

Jorge Abellán, Marta Rojas, Rajesh Haresh Gianchandani, Vanesa Concepción, Alberto Díaz, Rafael Orti, Carmen Díaz, Juan Manuel Sánchez, Enrique Moneva, Manuel Ángel Barrera

Hospital Universitario Nuestra Señora de Candelaria

E-mail: coleps_27@hotmail.com

DOI: <https://www.doi.org/10.53435/funj.00956>

Recepción: 31-Julio-2023

Aceptación: Octubre-2023

Publicación online: N° Diciembre 2023

Resumen

La cirugía robótica ha permitido un aumento y mejora de la precisión de las intervenciones quirúrgicas, facilitando así los procedimientos más complejos o dificultosos. El presente caso clínico trata de una paciente mujer de 35 años con antecedente de colocación de banda gástrica hace 10 años. Actualmente presenta IMC de 37,65 y asocia epigastralgia y vómitos. Tras ser valorada en el Comité multidisciplinar de obesidad se decide retirada de banda gástrica y conversión a bypass gastroyeyunal en Y de Roux mediante cirugía robótica. En la intervención, dificultosa por el importante síndrome adherencial, se identificó la banda (epitelizada sobre el estómago) justo por debajo de la unión gastroesofágica, la cual se retiró cuidadosamente. Dada la

localización, se decidió realizar el reservorio por encima de la localización de la banda previa. Posteriormente, se realizó el bypass gastroyeyunal con asa alimentaria antecólica mediante anastomosis gastroyeyunal y del pie de asa latero- lateral mecánica. Se comprobó estanqueidad con test hidroneumático. Se cerró el orificio del meso y se comprobó correcta vascularización con verde de indocianina. La paciente presentó buena evolución posterior, siendo dada de alta al tercer día postoperatorio.

Palabras clave:

- Cirugía robótica
- Banda gástrica
- Bypass en Y de Roux

Robotic resolution of gastric band and conversion to gastric bypass

Abstract

Robotic surgery has enabled an increase in the precision of surgical interventions, thereby facilitating more complex or challenging procedures. The present clinical case involves a 35-year-old female patient with a history of gastric band placement 10 years ago. She currently has a BMI of 37.65 and experiences epigastric pain and vomiting. After evaluation by the multidisciplinary obesity committee, a decision was made to remove the gastric band and convert to Roux-en-Y gastrojejunal bypass using robotic surgery. During the intervention, which was challenging due to significant adhesions, the band (epithelialized over the stomach) was identified just below the gastroesophageal junction and was carefully removed. Due to its location, the reservoir

was created above the previous band site. Subsequently, the gastrojejunal bypass was performed with an antecolic alimentary limb using mechanical gastrojejunal and side-to-side jejunojunal anastomosis. Leak testing was conducted using a hydro-pneumatic test. The mesenteric defect was closed, and proper vascularization was confirmed using indocyanine green. The patient showed good postoperative progress and was discharged on the third day after surgery.

Keywords:

- Robotic surgery
- Gastric band
- Roux en-Y gastric bypass

Introducción

La cirugía robótica ha transformado significativamente el campo de la cirugía bariátrica al proporcionar una herramienta altamente versátil y precisa. Ha permitido un aumento y mejora de la precisión y la flexibilidad de las intervenciones quirúrgicas, facilitando así los procedimientos más complejos o dificultosos que, con otras técnicas, sería muy difícil llevar a cabo. La habilidad de realizar abordajes completamente robóticos, que anteriormente se consideraba desafiante, ha demostrado ser especialmente valiosa en la revisión de procedimientos previos, tales como la retirada de una banda gástrica y la conversión a un bypass gastroyeyunal en Y de Roux, como se detalla en este caso clínico. Este artículo señala cómo la cirugía robótica ha elevado los estándares en cirugía bariátrica, mejorando la seguridad y eficacia en procedimientos complejos¹⁻⁴.

Material y métodos

El presente caso clínico trata sobre una paciente mujer de 35 años con antecedente de colocación de banda gástrica en centro externo para tratamiento de la obesidad hace 10 años. Actualmente, presenta un Índice de Masa Corporal (IMC) de 37,65 y asocia clínica de epigastralgia y vómitos frecuentes. Tras ser valorada en el Comité multidisciplinar de obesidad,

se decide intervención quirúrgica para retirada de banda gástrica y conversión a bypass gastroyeyunal en Y de Roux, mediante cirugía robótica. Previo a la cirugía, se realizaron un tránsito esófago-gastro-duodenal y una gastroscopia (Figuras 1 y 2).

Resultados

En la intervención se realizó un abordaje totalmente robótico. Se objetivó un importante síndrome adherencial de epiplon y estómago a lóbulo hepático izquierdo. Se realizó una disección dificultosa del estómago, logrando identificar la banda gástrica (epitelizada sobre el estómago) en la curvatura menor, justo por debajo de la unión gastroesofágica, la cual se seccionó y retiró cuidadosamente. Dada la localización, se decide realizar el reservorio por encima de la localización de la banda previa. Posteriormente, se realizó el bypass gastroyeyunal con asa alimentaria antecólica mediante anastomosis gastroyeyunal y del pie de asa latero-lateral mecánica. Se comprobó estanqueidad con test hidroneumático. Se cerró el orificio del meso y se comprobó correcta vascularización con verde de indocianina. La paciente presentó una buena evolución posterior, siendo dada de alta al tercer día postoperatorio. No existen limitaciones para este estudio.

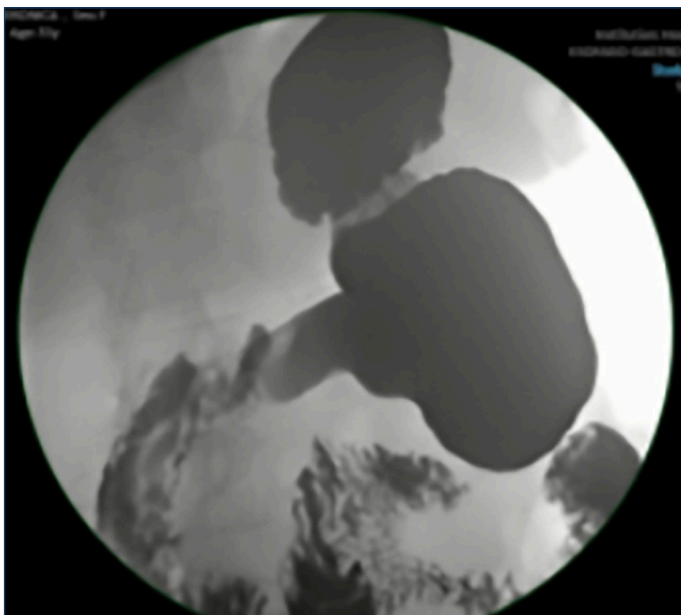


Figura 1: Tránsito esófago-gastro-duodenal, donde se objetiva de manera indirecta la localización de la banda gástrica.

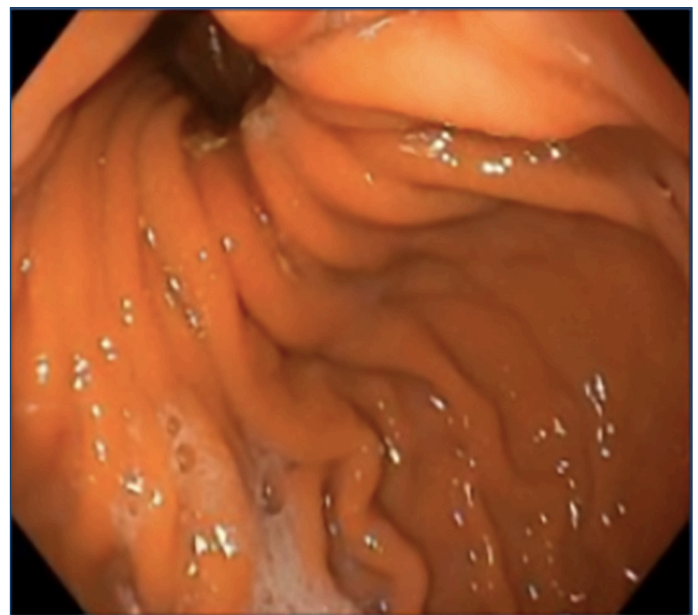


Figura 2: Gastroscopia, donde se objetiva la impronta que produce en el estómago la banda gástrica.

Discusión

La literatura médica ha acumulado evidencia sólida que respalda la cirugía robótica en la cirugía bariátrica. Un estudio de Hagen et al. destacó su utilización en el bypass gástrico en Y de Roux para reducir los costes al evitar complicaciones quirúrgicas dada la mayor precisión y seguridad¹. Park et al. en su estudio también exploraron el potencial de la cirugía robótica en la cirugía bariátrica mediante la realización de bypass gástrico². Por otro lado, Senellart et al. compararon la laparoscopia con la cirugía robótica en el bypass gástrico, subrayando la factibilidad de implementar esta última, dados los excelentes resultados a corto plazo³. E Iranmanesh et al. en su estudio se centraron en la cirugía bariátrica primaria y de revisión asistida por robot, demostrando la plausibilidad de ambas⁴. En conjunto, múltiples investigaciones respaldan el valioso papel de la cirugía robótica en la cirugía bariátrica, mejorando la precisión, seguridad y eficiencia de los procedimientos, y reforzando la idea de que es una herramienta prometedora, especialmente en situaciones desafiantes como la conversión de banda gástrica a bypass gástrico.

El presente caso clínico destaca la utilidad de la cirugía robótica, utilizando el sistema Da Vinci, en el abordaje de situaciones complejas en el campo de la cirugía bariátrica, específicamente en una paciente con antecedente de banda gástrica y necesidad de conversión a bypass gastroyeyunal. La cirugía robótica proporciona una visión tridimensional y una precisión que resulta crucial en procedimientos que requieren una manipulación delicada de estructuras anatómicas. Esto permite a los cirujanos realizar disecciones meticulosas garantizando la seguridad del paciente. Además, el abordaje totalmente robótico empleado en este caso permitió una mayor flexibilidad y precisión en las maniobras quirúrgicas, especialmente en las adherencias significativas de la banda gástrica, epitelizada en la pared del estómago. La elección de realizar el reservorio por encima de la ubicación de la banda gástrica es una decisión estratégica que refleja la adaptabilidad que brinda la cirugía robótica. Esto demuestra la importancia de considerar un enfoque personalizado en cada paciente y situación para lograr el mejor resultado en términos de pérdida de peso y resolución de comorbilidades. Por último, la buena evolución postoperatoria es testimonio de la eficacia de la cirugía robótica en manos del personal quirúrgico experimentado.

Conclusiones

La utilización del sistema robótico Da Vinci facilita la revisión en la cirugía bariátrica, especialmente en los casos complejos, como puede ser la presencia de banda gástrica a la hora de hacer una reconversión a bypass gástrico¹⁻⁴.

Abreviaturas

- IMC (Índice de Masa Corporal)

Bibliografía

1. Hagen ME, Pugin F, Chassot G, Huber O, Buchs N, Iranmanesh P, Morel P. Reducing cost of surgery by avoiding complications: the model of robotic Roux-en-Y gastric bypass. *Obes Surg.* 2012 Jan;22(1):52-61. doi: 10.1007/s11695-011-0422-1. PMID: 21538177.
2. Park CW, Lam EC, Walsh TM, et al. Robotic-assisted Roux-en-Y gastric bypass performed in a community hospital setting: the future of bariatric surgery? *Surg Endosc.* 2011 Oct;25(10):3312-21. doi: 10.1007/s00464-011-1714-1. Epub 2011 May 26. PMID: 21614667.
3. Senellart P, Saint-Jalmes G, Mfam WS, Abou-Mrad A. Laparoscopic versus full robotic Roux-en-Y gastric bypass: retrospective, single-center study of the feasibility and short-term results. *J Robot Surg.* 2020 Apr;14(2):291-296. doi: 10.1007/s11701-019-00976-5. Epub 2019 Jun 3. PMID: 31161447.
4. Iranmanesh P, Bajwa KS, Felinski MM, Shah SK, Wilson EB. Robotic Primary and Revisional Bariatric Surgery. *Surg Clin North Am.* 2020 Apr;100(2):417-430. doi: 10.1016/j.suc.2019.12.011. Epub 2020 Feb 1. PMID: 32169187.

©2023 seco-seedo. Publicado por bmi-journal.
Todos los derechos reservados.

