

Bypass Gástrico Laparoscópico con Gastrectomía Subtotal: Una Modificación Técnica en un Paciente con Metaplasia Intestinal de la Mucosa Gástrica

Joana Seabra¹, Alexandra Ferreira¹, Artur Rocha¹, Ana André¹, Carlos Trindade¹, Luís Cortez¹

¹Bariatric Surgery Unit, Department of General Surgery, Hospital de São Bernardo, Centro Hospitalar de Setúbal, E.P.E.

E-mail: joana_seabra@live.com.pt

DOI: <https://www.doi.org/10.53435/funj.00917>

Recepción: 24-Diciembre-2022

Aceptación: Junio-2023

Publicación online: N^o Mayo 2023

Resumen

ElbypassgástricolaparoscópicoenYdeRoux(BPGYR)esuno de los procedimientos bariátricos más realizados mundialmente. Aunque poco frecuentes, existen informes sobre el riesgo de desarrollar lesiones cancerosas en el estómago remanente excluido. Presentamos el caso de una paciente a la que se propuso una cirugía REDO debido a quejas persistentes de acidez gástrica tras la realización de una gastrectomía en manga. El informe de Anatomía Patológica había demostrado la presencia de metaplasia intestinal en la muestra operatoria, así que hemos realizado una modificación de la técnica clásica de BPGYR: un bypass gástrico laparoscópico con gastrectomía subtotal. Este cambio técnico previene dejar un segmento de estómago excluido, que resultaría inaccesible para una evaluación endoscópica. Aunque varios factores parecen

reducir el riesgo de neoplasias malignas en el segmento excluido, hay casos descritos de desarrollo de cáncer en el remanente gástrico. Estas neoplasias se asocian generalmente a un diagnóstico tardío y a un mal pronóstico, ya que los síntomas iniciales suelen ser inespecíficos y el estudio del estómago excluido es difícil. El postoperatorio transcurrió sin incidencias y la paciente presentó una resolución completa de los síntomas de pirosis. Tampoco hubo diferencias en los efectos metabólicos de la cirugía.

Palabras clave:

- Bypass gástrico en Y de Roux
- Gastrectomía subtotal
- Cáncer gástrico
- Metaplasia intestinal

Laparoscopic Gastric Bypass with Subtotal Gastrectomy: A Technical Modification in a Patient with Intestinal Metaplasia of the Gastric Mucosa

Abstract

Laparoscopic Roux-en-Y gastric bypass (LRYGB) is one of the most frequently performed bariatric procedures worldwide. Although rare, there are some reports concerning the risk of developing cancerous lesions in the excluded remnant stomach. We report the case of a patient who was proposed for a REDO surgery due to persistent complaints of heartburn after performing a sleeve gastrectomy. The pathology report had shown the presence of intestinal metaplasia on the sleeve's operative specimen, therefore we have performed a modification to the classic LRYGB technique – a laparoscopic gastric bypass with subtotal gastrectomy. This technical change precludes leaving a segment of excluded stomach, which would become inaccessible for endoscopic evaluation. Although several factors seem to render a decreased risk

of malignancy involving the excluded segment, there are reported cases of cancer development in the gastric remnant. These malignancies are generally associated with delayed diagnosis and poor prognosis, since initial symptoms are often nonspecific, and the study of the excluded stomach is challenging. In this case, the post-operative period was uneventful and the patient had full resolution of her heartburn symptoms. There were also no differences concerning the metabolic effects of surgery during the follow-up period.

Keywords:

- Roux-en-Y gastric bypass
- Subtotal gastrectomy
- Gastric cancer
- Intestinal metaplasia

Introducción:

La obesidad se ha convertido en un importante problema de la salud pública en todo el mundo, con aproximadamente un tercio de la población mundial con sobrepeso u obesidad.

El bypass gástrico laparoscópico en Y de Roux (BPGYR) es uno de los procedimientos bariátricos más frecuentemente realizados mundialmente. Aunque poco frecuentes, existen informes en la literatura sobre el riesgo de desarrollar complicaciones, como lesiones cancerosas, en el estómago remanente excluido. El manejo de estos casos sigue siendo un reto para el cirujano bariátrico y a menudo se asocian con un diagnóstico tardío y un mal pronóstico.⁽¹⁾

Caso clínico:

Presentación del caso:

Presentamos el caso de una mujer de 54 años con antecedentes personales de hipertensión, dislipidemia, asma, depresión, fibromialgia, osteoartritis y una gastrectomía vertical laparoscópica previa.

En su evaluación inicial en nuestra Unidad de Cirugía Bariátrica, antes de realizar la gastrectomía vertical laparoscópica, la paciente tenía un Índice de Masa Corporal (IMC) de 37,7 kg/m² y presentaba un patrón alimentario de “comedor de volumen”.

El estudio preoperatorio incluyó: análisis de laboratorio, con evaluación del estado vitamínico e iónico; prueba de antígeno fecal de *Helicobacter pylori* (HP); radiografía de tórax; electrocardiograma y ecocardiograma; ecografía abdominal y esofagogastroduodenoscopia (sin biopsia). Estos estudios no mostraron ninguna anomalía.

Durante su período de evaluación preoperatoria la paciente presentó una reducción de peso de 5 kg. Se le propuso entonces una gastrectomía vertical laparoscópica.

El examen anatomopatológico de la muestra operatoria reveló signos de gastritis crónica moderada y activa, metaplasia intestinal focal y pocos HP en las criptas, lo que llevó a la prescripción de una terapia de erradicación.

Ocho meses después de la intervención quirúrgica, la paciente desarrolló molestias persistentes de acidez gástrica, que no estaban presentes antes. El estudio radiológico confirmó la presencia de enfermedad por reflujo gastroesofágico, desconocido hasta ahora. Dado que estos síntomas persistieron incluso después de la erradicación de la HP y un año de terapia con inhibidores de la bomba de protones, se propuso una cirugía REDO. El paciente presentaba en ese momento un IMC

de 25,1 kg/m² (con un porcentaje de pérdida de exceso de peso del 99.3% desde la gastrectomía vertical).

Sin embargo, teniendo en cuenta el hallazgo de metaplasia intestinal en la muestra operatoria, el equipo decidió realizar una modificación de la técnica clásica de BPGYR, evitando así dejar un segmento de estómago excluido que quedaría inaccesible para una futura evaluación endoscópica.

Técnica quirúrgica:

Se colocó al paciente en decúbito supino, con las piernas en abducción. Se utilizaron tres trócares de 5 mm y dos de 12 mm. (Figura 1)

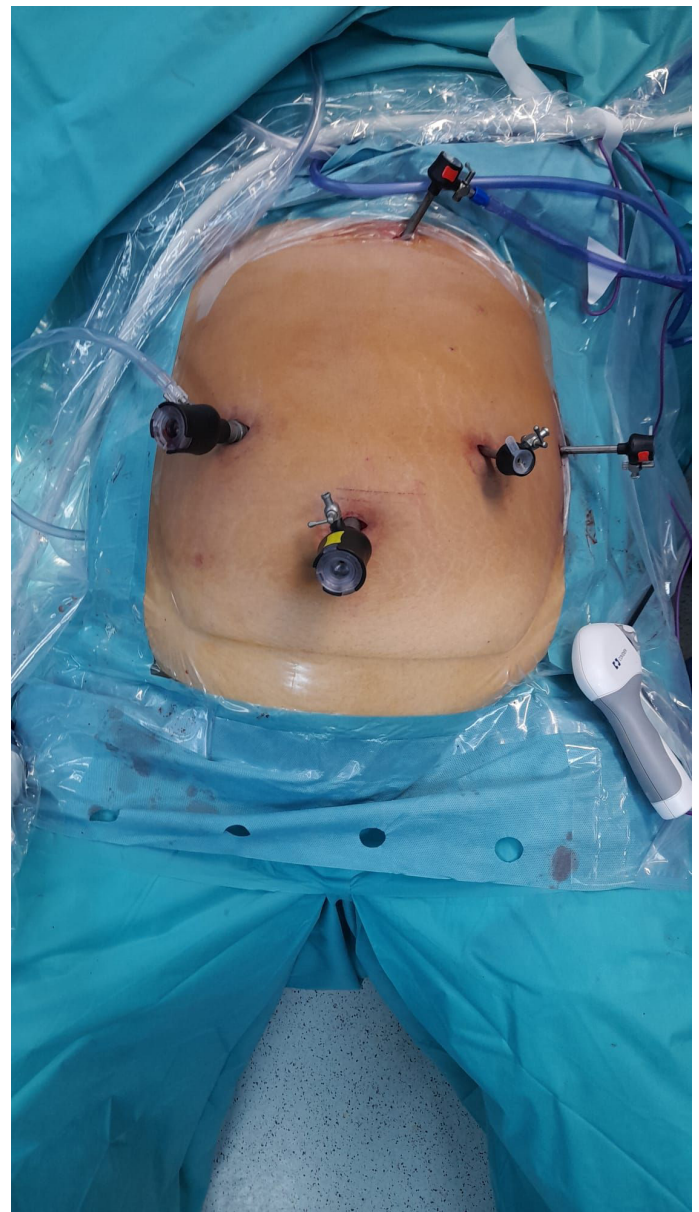

Figura 1 - Colocación del paciente y colocación del trócar

Comenzamos el procedimiento retirando las adherencias de la cirugía anterior a lo largo de la gastroplastia hasta la cruz diafragmática izquierda, seguido de la disección de la superficie gástrica posterior. A continuación, hemos identificado el píloro y seccionado el duodeno inmediatamente distal a éste utilizando una grapadora iDrive™ (cartucho morado reforzado con tamaño de grapadora: 3 mm, 3,5 mm y 4 mm). Se procedió a la disección a lo largo de la pequeña curvatura, ligando los vasos gástricos derecho e izquierdo con un dispositivo Ligasure™, hasta el nivel de la segunda vena gástrica.

La gastroplastia se seccionó transversalmente con la grapadora iDrive™ (cartucho morado con tamaño de grapadora: 3 mm, 3,5 mm y 4 mm). El asa biliar se midió contando 80 cm desde el ángulo de Treitz y, a continuación, se realizó una anastomosis gastroyeyunal - calibrada con una sonda gástrica de 36 French - en la superficie posterior de la bolsa gástrica, utilizando la grapadora iDrive™ Stapler (cartucho morado con tamaño de grapadora: 2 mm, 2,5 mm y 3 mm). (Figura 2)

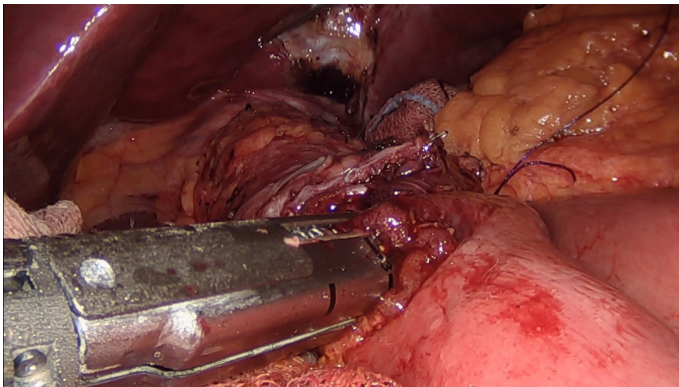


Figura 2 - Anastomosis gastroyeyunal

El defecto de Petersen se cerró con una sutura continua, utilizando un material de sutura no absorbible, trenzado y recubierto, de fibras de poliéster.

A continuación, se creó una anastomosis latero-lateral entre la rama alimentaria medida en aproximadamente 160 cm (según la práctica habitual del equipo en ese momento) y el asa biliar utilizando la grapadora iDrive™ Stapler (cartucho de color canela con tamaño de grapadora: 2 mm, 2,5 mm y 3 mm). Se comprobaron ambas anastomosis con azul de metileno.

Por último, el defecto mesentérico también se cerró con una sutura continua, utilizando un material de sutura de poliéster no reabsorbible, trenzado y recubierto. El

yeyuno entre las dos anastomosis se seccionó utilizando la grapadora iDrive™ (cartucho de color canela con tamaño de grapadora: 2 mm, 2,5 mm y 3 mm), creando así una configuración en Y de Roux. Se dejaron colocados dos drenajes de succión y se retiró la muestra operatoria.

Resultados

El postoperatorio transcurrió sin incidentes y la paciente presentó una resolución completa de sus síntomas de acidez gástrica.

El informe patológico de la muestra operatoria confirmó la presencia de metaplasia intestinal multifocal.

Discusión

A medida que el número de procedimientos de BPGYR realizados anualmente sigue aumentando, ha habido una creciente preocupación por la detección de lesiones que pueden surgir en el estómago excluido, a saber, lesiones neoplásicas.

En Portugal, el cáncer gástrico es la sexta neoplasia maligna más común y la tercera causa de muerte relacionada con cáncer.⁽²⁾ La importancia de identificar a los pacientes que pueden tener un mayor riesgo de desarrollar cáncer gástrico está bien reconocida por varios grupos.

La secuencia de desarrollo del cáncer gástrico ha sido descrita por Correa: la inflamación crónica de la mucosa del estómago puede conducir a una cascada de cambios en la mucosa que pueden progresar a gastritis atrófica y metaplasia intestinal, seguidas de displasia y, finalmente, adenocarcinoma. Como tales, la atrofia gástrica y la metaplasia intestinal se reconocen como afecciones precancerosas, ya que confieren de forma independiente un riesgo de desarrollo de cáncer gástrico.⁽³⁾

Según las directrices internacionales, el cribado y la vigilancia de las personas en riesgo pueden disminuir la mortalidad por cáncer gástrico al permitir la detección y el tratamiento precoces.⁽⁴⁾ En los pacientes sometidos a BPGYR, el estómago excluido se vuelve inaccesible para la evaluación endoscópica, lo que dificulta la vigilancia de un paciente con una lesión premaligna conocida.

Aunque se ha demostrado que el sobrepeso y la obesidad pueden estar asociados a un mayor riesgo de cáncer, el riesgo de desarrollar una neoplasia gástrica tras la cirugía bariátrica no está bien establecido.

En cuanto a los pacientes sometidos a BPGYR, hay varios factores que parecen hacer que disminuya el riesgo de desarrollar cáncer en el estómago remanente. Inoue et al. describieron un efecto protector de los cambios anatómicos proporcionados por el bypass gástrico en un modelo de roedor; concretamente por la prevención del contacto directo entre los carcinógenos de la dieta y la mucosa gástrica, la menor concentración de bacterias que pueden desempeñar un papel en la carcinogénesis gástrica y el menor reflujo biliar.⁽⁵⁾ Sin embargo, en contraste con estos hallazgos, otros estudios muestran que - como bolsa ciega - el estómago remanente es susceptible a una alta colonización bacteriana y fúngica y que se puede encontrar contenido biliar en un porcentaje significativo de pacientes. Además, hay informes que describen cambios inflamatorios encontrados en el segmento excluido, así como metaplasia intestinal en pacientes con una esofagogastroduodenoscopia previamente normal.^(6,7)

Existen pocos datos en la literatura que describan el desarrollo de cáncer gástrico en el estómago remanente después del BPGYR, y su prevalencia real es desconocida.⁽⁸⁾ En una revisión sistemática realizada por Lancellotti et al. se encontraron diecisiete informes de casos desde 1991 - quince carcinomas gástricos, un GIST y un linfoma. Estas neoplasias se asocian generalmente a un diagnóstico tardío y a un mal pronóstico, ya que los síntomas iniciales suelen ser inespecíficos y pueden atribuirse a los efectos de la cirugía.⁽⁹⁾ Como se ha mencionado anteriormente, el estudio del estómago excluido plantea un importante reto diagnóstico. Los estudios de imagen como la tomografía computarizada (TC) abdominal o la ecografía endoscópica pueden ser útiles para detectar engrosamiento de la pared gástrica así como linfadenopatías o enfermedad metastásica. Sin embargo, todos ellos son hallazgos tardíos en la historia natural de la enfermedad.

El examen directo puede ser posible con el uso de técnicas endoscópicas avanzadas como la enteroscopia anterógrada de doble balón o mediante una endoscopia transgástrica asistida quirúrgicamente si existe un asa de rama corta. Sin embargo, el uso de estos procedimientos tiene una disponibilidad limitada, ya que tienen costes elevados y pueden suponer un reto técnico.⁽¹⁰⁾

Para evitar los retos de mantener la vigilancia y prevenir el desarrollo de patología en el estómago excluido, hemos propuesto a esta paciente extirpar el segmento derivado en

el mismo tiempo quirúrgico. Este abordaje también ha sido descrito en otros informes, y no se asoció a un aumento de la morbilidad o mortalidad tras la cirugía. También presenta resultados similares considerando la pérdida de peso a los 5 años en comparación con la técnica clásica.^(11,12)

En este caso, realizar la resección del segmento gástrico excluido no se correlacionó con un aumento de la morbilidad y, hasta el momento, no hemos detectado diferencias en cuanto a los efectos metabólicos de la cirugía durante el período de seguimiento.

Conclusión

Con la creciente carga de obesidad en todo el mundo, el número de cirugías bariátricas sigue aumentando cada año y el BPGYR sigue siendo uno de los procedimientos más comúnmente realizados. Sin embargo, la exclusión de un segmento gástrico - que resulta inaccesible para el estudio endoscópico - especialmente en zonas de alta prevalencia de cáncer gástrico, se está convirtiendo en una preocupación para los cirujanos bariátricos. Esta cuestión es particularmente relevante en pacientes jóvenes, con una esperanza de vida larga, que tienen un factor de riesgo conocido para desarrollar una neoplasia gástrica.

En este caso clínico, presentamos nuestra opción quirúrgica en un paciente con diagnóstico preoperatorio de metaplasia intestinal, al que propusimos la resección del segmento de estómago bypassado en el mismo tiempo operatorio. Esta estrategia no se asoció a mayor morbilidad y elimina la posibilidad de desarrollar cualquier patología posterior en el estómago excluido.

Bibliografía

1. Magge D, Holtzman MP. Gastric Adenocarcinoma in patients with Roux-en-Y Gastric bypass: A case series. *Surgery for Obesity and Related Diseases*. 2015 Sep;11(5):e35-8.
2. Report on cancer - Portugal [Internet]. Lyon: Global Cancer Observatory; 2021 Mar [cited 2022 Nov 19] p. 1-2. Available from: <https://gco.iarc.fr/today/data/factsheets/populations/620-portugal-fact-sheets.pdf>
3. Spence AD, Cardwell CR, McMenamin ÚC, Hicks BM, Johnston BT, Murray LJ, et al. Adenocarcinoma risk in gastric atrophy and intestinal metaplasia: a systematic review. *BMC Gastroenterol*. 2017 Dec 11;17:157.

4. Pimentel-Nunes P, Libânio D, Marcos-Pinto R, Areia M, Leja M, Esposito G, et al. Management of epithelial precancerous conditions and lesions in the stomach (MAPS II): European Society of Gastrointestinal Endoscopy (ESGE), European Helicobacter and Microbiota Study Group (EHMSG), European Society of Pathology (ESP), and Sociedade Portuguesa de Endoscopia Digestiva (SPED) guideline update 2019. *Endoscopy*. 2019 Apr;51(4):365–88.
5. Inoue H, Rubino F, Shimada Y, Lindner V, Inoue M, Riegel P, et al. Risk of gastric cancer after Roux-en-Y gastric bypass. *Arch Surg*. 2007 Oct;142(10):947–53.
6. Cunha Medeiros A, Meneses Rego A, Medeiros Azevedo I, Ferreira Carvalho M, Brasil Medeiros V, Araujo-Filho I. Metabolism and gastric remnant changes after Roux-en-Y gastric bypass in rats. *J Invest Surg*. 2011;24(3):109–14.
7. Ribeiro MCB, Lopes LR, Coelho Neto J de S, Terciotti V, Andreollo NA. Gastric Adenocarcinoma after Gastric Bypass for Morbid Obesity: A Case Report and Review of the Literature. *Case Rep Med*. 2013;2013:609727.
8. Tornese S, Aiolfi A, Bonitta G, Rausa E, Guerrazzi G, Bruni PG, et al. Remnant Gastric Cancer After Roux-en-Y Gastric Bypass: Narrative Review of the Literature. *Obes Surg*. 2019 Aug;29(8):2609–13.
9. Francesco L, Muriel C, Marie D, Daniela C. Gastric Cancer After Roux-en-Y Gastric Bypass: A Case Report and a Systematic Review. *Journal of Surgery*. 2019 Nov 6;7(6):163.
10. Ali S, Chaar A, Frandah W, Altoos R, Sattar Z, Hasan M. Exploring the Excluded Stomach: A Case Series of Novel Endoscopic Techniques to Diagnose Gastric Cancer in the Excluded Stomach After Roux-en-Y Gastric Bypass Surgery. *Cureus*. 10(6):e2825.
11. Madan AK, Lanier BJ, Tichansky DS, Ternovits CA. Laparoscopic Roux-en-Y gastric bypass with subtotal gastrectomy. *Obes Surg*. 2005 Oct;15(9):1332–5.
12. Braghetto I, Martinez G, Korn O, Zamorano M, Lanzarini E, Narbona E. Laparoscopic subtotal gastrectomy in morbid obese patients: a valid option to laparoscopic gastric bypass in particular circumstances (prospective study). *Surg Today*. 2018 May;48(5):558–65.

©2023 seco-seedo. Publicado por bmi-journal.
Todos los derechos reservados.

