

Caso Clínico

Hemorragia postoperatoria tras bypass gástrico laparoscópico: manejo conservador, suspensión de profilaxis tromboembólica farmacológica y desarrollo de tromboembolismo pulmonar**Conservative management of postoperative haemorrhage after laparoscopic gastric bypass. suspension of pharmacological thromboembolic prophylaxis and development of pulmonary thromboembolism**Jaime Ruiz-Tovar¹Alejandro García¹ Carlos Ferrigni¹ Manuel Durán¹¹Servicio de Cirugía General. Unidad de Cirugía Bariátrica. Hospital Rey Juan Carlos. Móstoles, Madrid. ✉ jruiztovar@gmail.com

Resumen: Los pacientes con obesidad severa y mórbida, presentan un mayor riesgo de trombosis, que se ve incrementado cuando son sometidos a una intervención quirúrgica. Los protocolos de prevención de trombosis intentan prevenir este problema, con heparinas de bajo peso molecular (HBPM). Sin embargo, dichas heparinas pueden facilitar un posible sangrado postoperatorio, o incluso evitar la resolución espontánea del mismo, como ocurre en este paciente. Presentamos un caso de tromboembolismo pulmonar en relación con la suspensión de la HBPM, con el fin de controlar una hemorragia postoperatoria, con la intención de realizar un tratamiento conservador de la misma. Se analizan las distintas alternativas terapéuticas y preventivas de episodios como el descrito.

Palabras clave: Hemoperitoneo; Heparina de bajo peso molecular; Tromboembolismo pulmonar

Abstract: Patients with severe and morbid obesity have a high risk of thrombosis, which is increased when undergoing surgery. The thrombosis prophylaxis protocols try to prevent this problem, with low molecular weight heparins (LMWH). However, heparins can facilitate possible postoperative bleedings, or even prevent from their spontaneous resolution, as in our case. We present a case of pulmonary thromboembolism in relation to the suspension of LMWH, in order to control a postoperative hemorrhage, with the intention of performing a conservative treatment. The different therapeutic and preventive alternatives of episodes like the one described are analyzed.

Keywords: Hemoperitoneum; Low molecular weight heparin; Pulmonary embolism

Introducción

Los pacientes sometidos a cirugía bariátrica tienen un riesgo alto de padecer eventos tromboembólicos venosos (ETV) en el postoperatorio, siendo la embolia pulmonar una de las principales causas de mortalidad tras este tipo de intervenciones. Actualmente la incidencia de ETV sintomáticos se sitúa por debajo del 1%. La profilaxis tromboembólica se recomienda de forma rutinaria en todos los pacientes, empleando un abordaje multimodal que incluye la movilización precoz, la utilización de medidas mecánicas y la profilaxis farmacológica¹⁻³.

Sin embargo, la profilaxis farmacológica con heparinas de bajo peso molecular también se asocia con una

mayor incidencia de hemorragia postoperatoria, que suele aparecer entre 3-5% de los pacientes. Por todo ello hay que buscar unos protocolos óptimos para minimizar el riesgo de hemorragia, manteniendo unas tasas bajas de ETV. Actualmente aún no hay un consenso universal sobre la profilaxis farmacológica con HBPM. En situaciones de sangrado postoperatorio es necesario suspender la profilaxis farmacológica, y hay que asumir que esos pacientes van a tener un mayor riesgo de presentar ETV, a pesar de que en muchos casos la obesidad y la cirugía laparoscópica sean sus únicos factores de riesgo⁴.

Material y método:

Caso clínico:

Mujer de 29 años, sin antecedentes personales de interés, no fumadora ni tomadora de anticonceptivos orales, y con peso de 101 Kg e IMC de 40,3 Kg/m², es sometida a bypass gástrico laparoscópico, con reservorio gástrico de 10 cm de longitud y calibrado sobre sonda de Foucher de 36 Fr. Se dejó un asa biliopancreática de 60 cm y un asa alimentaria de 150cm. La paciente ingresó el mismo día de la intervención y 12 horas antes de la misma se autoadministró Enoxaparina 60 mg en inyección subcutánea. Intraoperatoriamente, se aplicaron sistemas compresivos secuenciales en extremidades inferiores. La cirugía transcurrió sin incidencias, sin sangrado intraoperatorio y con un tiempo quirúrgico de 70 minutos. Se dejó un drenaje tipo Blake adyacente a la gastroenteroanastomosis y a lo largo de todo el reservorio gástrico. Siguiendo un protocolo de rehabilitación multimodal, la paciente comenzó deambulación e ingesta de líquidos a las 6h de la intervención. Durante todo el postoperatorio el débito del drenaje fue hemático, cuantificándose 600 ml en 12h. A las 12 horas de la intervención la paciente comenzó con ligera taquicardia, pero sin hipotensión y la analítica mostró un descenso de hemoglobina de 12,6 g/dl preoperatorios a 8,5 g/dl. Ante la taquicardia se optó por transfundir 2 concentrados de hematies, ascendiendo las cifras hasta 10,3 g/dl, sin nueva anemia en analíticas posteriores. El drenaje disminuyó su débito a 100ml diarios, aunque continuaba siendo hemático.

Ante la evidencia de hemoperitoneo, pero que se pudo controlar de forma conservadora, se suspendió la Enoxaparina, pero se mantuvo a la paciente continuamente con medias de compresión elástica gradual y se insistió en la importancia de la deambulación. La paciente fue dada de alta al 4º día postoperatorio, con aumento progresivo de los niveles de hemoglobina, aunque el drenaje continuaba con débito escaso pero de aspecto hemático. Ante el riesgo de reaparición de la hemorragia si se reintroducía la HBPM, se dio de alta a la paciente sin Enoxaparina, indicándole que debía continuar con las medidas de profilaxis mecánica y deambulando. Se citó a la paciente en Consultas Externas a los 7 días del alta con la idea de reintroducir la HBPM para cumplir al menos 14 días de profilaxis farmacológica.

A los 2 días del alta, la paciente acude a Urgencias con dolor en hemitórax derecho sin disnea. Una analítica sanguínea mostró un Dímero D de 4199 µg/l y una Angio-TC evidenció defectos de repleción a nivel de arterias segmentarias y subsegmentarias de la pirámide basal derecha, que se acompañan de consolidación de morfología triangular y amplia base pleural en segmento posterior de dicho lóbulo inferior, hallazgos sugestivos de TEP agudo con pequeño infarto pulmonar asociado (Fig 1 y 2). La paciente reingresó con tratamiento anticoagulante de Enoxaparina 80 mg/12 horas. Durante el ingreso se efectuaron ecocardiograma y ecografía de miembros inferiores, ambas dentro de la normalidad. La paciente fue dada de alta al 4º día de ingreso en tratamiento con la misma dosis de HBPM e iniciando viraje a acenocumarol, que debería mantener durante 3 meses.

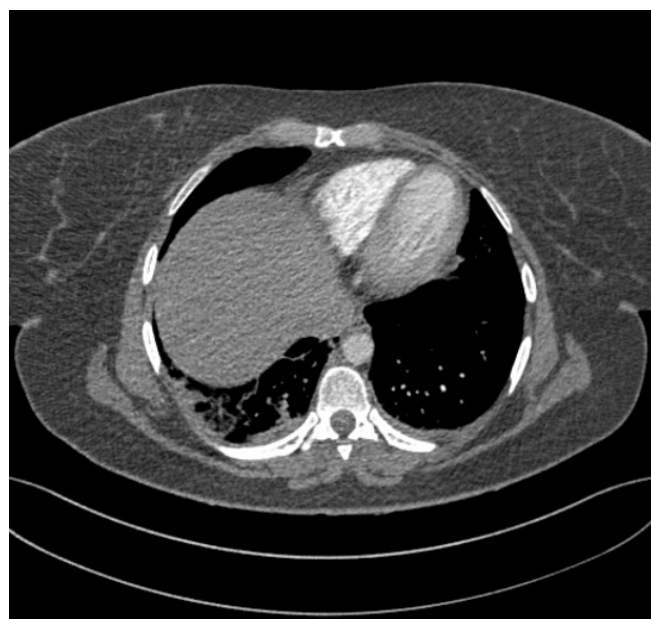

Figura nº 1: Angio-TC. Ventana aérea. Consolidación de parénquima pulmonar en pirámide basal derecha de morfología triangular, sugestivo de TEP agudo con pequeño infarto pulmonar asociado.

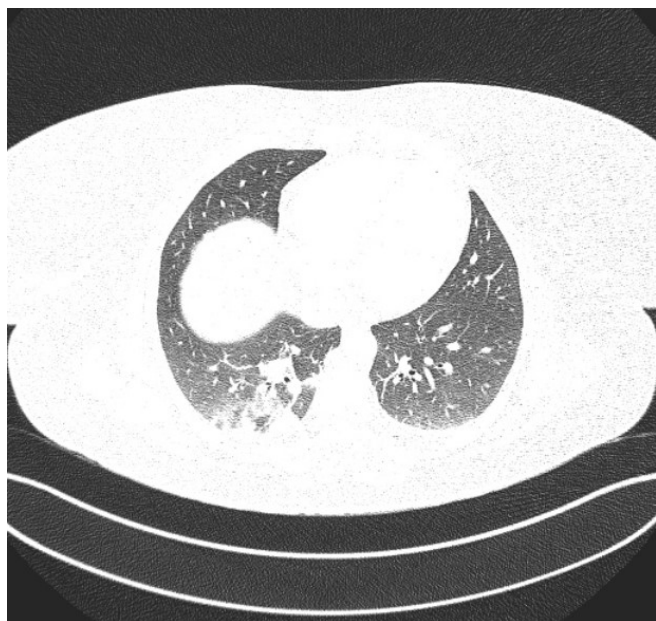


Figura nº2: Angio-TC. Ventana de pulmón. Infarto pulmonar en pirámide basal derecha

Discusión

Por el momento no disponemos de ninguna escala de riesgo de ETV que haya sido validada y que nos permita establecer una tromboprofilaxis ajustada, en dosis y duración, a las características del paciente obeso mórbido intervenido. Según la escala de Caprini el paciente obeso mórbido intervenido es como mínimo de riesgo moderado, pero en la mayoría de las ocasiones con la suma de otros factores alcanza un nivel de riesgo alto (3-4 puntos). Además se han identificado múltiples factores independientes que incrementan el riesgo de ETV tras cirugía bariátrica como: índice de masa corporal elevado ($> 60 \text{ kg/m}^2$), síndrome de apnea obstructiva del sueño (SAOS), tabaquismo, edad superior a 50 años, fístula anastomótica, tiempo operatorio prolongado (> 3 horas), abordaje laparotómico, hipertensión pulmonar, terapia hormonal, reintervención en el postoperatorio inmediato y género masculino. Además los pacientes obesos con SAOS y diabetes parecen asociar trombofilia con mayor frecuencia. Por todo ello, diferentes sociedades internacionales han publicado protocolos de tromboprofilaxis, sin que exista un claro consenso entre ellas, fundamentalmente por la falta de evidencia de calidad^{2,3}.

La profilaxis ETV incluye medidas mecánicas y medidas farmacológicas. Dentro de las medidas mecánicas se incluye la movilización precoz del paciente en las primeras 24 horas. El efecto de esta movilización precoz en la prevención de la ETV postoperatoria no está bien estudiado en la literatura existente, pero forma parte de una práctica clínica óptima, ya que elimina o minimiza los factores predisponentes asociados a la inmovilidad y al estasis venoso⁵. Respecto a los medios mecánicos disponibles, estos pueden ser pasivos, como las medias elásticas de compresión gradual (ME), o activos, como la compresión neumática intermitente (CNI). La compresión neumática, secuencial, circunferencial, progresiva y con cálculo del retorno venoso es la más fisiológica al reproducir el efecto de la contracción muscular y además parece estimular la liberación de factores fibrinolíticos intrínsecos, todo ello con pocos efectos secundarios^{6,7}.

La profilaxis farmacológica reduce de forma significativa la incidencia de ETV, es la más extendida y habitualmente se considera de elección, siempre que no exista riesgo importante de hemorragia, siendo la heparina de bajo peso molecular (HBPM) la más utilizada en nuestro medio. No disponemos apenas de estudios prospectivos y aleatorizados que hayan evaluado las diferentes modalidades de profilaxis farmacológica en cirugía bariátrica (dosis y frecuencia de administración), por lo que la evidencia disponible es limitada y se basa principalmente en opiniones de expertos. En los pacientes obesos mórbidos, algunos autores recomiendan aumentar un 25-30% las dosis que se administraría a los pacientes quirúrgicos generales. La profilaxis farmacológica con HBPM a dosis de alto riesgo se inicia preoperatoriamente (10-12 horas antes de la intervención) o pasados 6-8 h de la finalización de la misma, si no hay evidencia de sangrado. Se recomienda la profilaxis extendida más allá del alta hospitalaria, sobre todo en pacientes con múltiples factores de riesgo, durante un periodo mínimo de 14 días tras el alta, aunque hay trabajos que defienden mantenerla durante 30 días^{8,9}.

Del caso que presentamos podemos resaltar que la profilaxis mecánica no es suficiente para evitar fenómenos tromboembólicos, incluso en pacientes a priori con menor riesgo. La Guía de Recomendación de profilaxis antitrombótica publicada por la Sociedad Española de Cirugía de la Obesidad (SECO), incide en

la importancia de los medios mecánicos de prevención que pueden reducir la dosificación de heparina y la disminución del riesgo de sangrado. En el caso presentado, según la Guía, podría haberse evitado la dosis preoperatoria, pues la paciente ingresó el mismo día, la cirugía fue corta y la deambulación rápida. No obstante, y dado que la paciente presentó la ETV a pesar de las medidas físicas de profilaxis, al menos sería necesario instaurar profilaxis farmacológica durante el postoperatorio¹⁰. Por todo ello, está claro que hay indicación de profilaxis farmacológica, pero en casos de hemorragia postoperatoria es obvio que hay que suspenderla, asumiendo el riesgo de ETV, como ocurrió en nuestra paciente. Queda por aclarar si la reintroducción precoz de la HBPM al alta de la intervención e incluso a dosis inferiores, habría evitado el evento tromboembólico o si habría recidivado la hemorragia.

Bibliografía

1. Moulin P-A, Dutour A, Ancel P, et al. Perioperative thromboprophylaxis in severely obese patients undergoing bariatric surgery: insights from a French national survey. *Surg Obes Relat Dis* 2017;13:320–6.
2. American Society for Metabolic and Bariatric Surgery Clinical Issues Committee. ASMBS updated position statement on prophylactic measures to reduce the risk of venous thromboembolism in bariatric surgery patients. *Surg Obes Relat Dis* 2013;9:493–7.
3. Aminian A, Andalib A, Khorgami Z, et al. Who Should Get Extended Thromboprophylaxis After Bariatric Surgery?: A Risk Assessment Tool to Guide Indications for Post-discharge Pharmacoprophylaxis. *Ann Surg*. 2017; 265:143–50.
4. Parker SG, McGlone ER, Knight WR, et al. Enoxaparin venous thromboembolism prophylaxis in bariatric surgery: A best evidence topic. *Int J Surg*. 2015;23:52-6.
5. Awad S, Carter S, Purkayastha S, Hakky S, Moorthy K, Cousins J, et al. Enhanced Recovery After Bariatric Surgery (ERABS): Clinical Outcomes from a Tertiary Referral Bariatric Centre. *Obes Surg* 2014;24:753–8.
6. Sachdeva A, Dalton M, Amaragiri SV, et al. Graduated compression stockings for prevention of deep vein thrombosis. *Cochrane Database Syst Rev* 2014;70:CD001484.
7. Effectiveness of intermittent pneumatic compression in reduction of risk of deep vein thrombosis in patients who have had a stroke (CLOTS 3): a multicentre randomized controlled trial. *Lancet* 2013; 382:516–24.
8. Gould MK, Garcia DA, Wren SM, et al. Prevention of VTE in nonorthopedic surgical patients: Antithrombotic Therapy and Prevention of Thrombosis. 9th ed: American College of Chest Physicians Evidence-Based Clinical Practice Guidelines. *Chest*. 2012; 141: e227S–77S.
9. Bartlett MA, Mauck KF, Daniels PR. Prevention of venous thromboembolism in patients undergoing bariatric surgery. *Vasc Health Risk Manag* Dove Press; 2015;11:461–77.
10. García Ruiz de Gordejuela A, Arcelus Martínez JI, Ruiz de Adana JC, et al. Profilaxis tromboembólica en cirugía bariátrica recomendaciones del grupo de trabajo auspiciado por la Sociedad Española de Cirugía de la Obesidad y Enfermedades Metabólicas. www.seco.org/files/portalmenus/27/documentos/DocumentoFinalretocado.pdf