

Fístula gastrobronquial: Una complicación a muy largo y a largo plazo

María Díaz-Tobarra ¹, Marina Garcés ¹, Julio Calvete ¹, Norberto Cassinello ¹, Rafael Bou ², Carlos Serra ², Marcelo Bengochea ², Aniceto Baltasar ², Joaquín Ortega ¹.

¹ Unidad de Cirugía Bariátrica. Servicio Cirugía y Aparato Digestivo. Hospital Clínico Universitario. Valencia.

² Hospital "Virgen de los Lirios". Servicio Cirugía y Aparato Digestivo. Alcoy. Alicante

Recibido 2011.09.08 Aceptado 2011.09.29

Introducción

Existen diferentes técnicas quirúrgicas para el tratamiento de la obesidad mórbida que se pueden clasificar en restrictivas, malabsortivas y mixtas. El cruce duodenal (CD) es una técnica mixta de predominio malabsortivo que presenta ciertas ventajas sobre las técnicas restrictivas (dado que la pérdida de peso es mayor y los pacientes presentan una mayor calidad de vida al presentar menos intolerancia/vómitos) y sobre las técnicas malabsortivas puras (como son un menor riesgo de desnutrición por malabsorción de proteínas, prevenir el síndrome de dumping precoz o la diarrea) [1].

Entre las complicaciones que se asocian a este tipo de cirugía podemos mencionar el desarrollo de colestiasis, la aparición de déficit de minerales o vitaminas, la desnutrición calórico-proteica, las alteraciones del metabolismo del calcio y las fístulas de la unión gastroesofágica (UEG). En la literatura encontramos diferentes artículos que hacen referencia a fístulas gastrobronquiales / gastropulmonares (FGB) tras cirugía de la obesidad [2-4], aunque no se ha descrito hasta el momento dicha complicación 10 años tras la cirugía bariátrica. En este trabajo presentamos dos casos de FGB post-cruce duodenal, uno de ellos después de 10 años de evolución sin complicaciones tras la cirugía bariátrica, y otro al año después de fuga inmediata.

Presentamos dos casos de FGB en dos hospitales diferentes:

Casos clínicos

#1.- Varón de 58 años, IMC-41, intervenido hace 10 años mediante CD sin complicaciones inmediatas en el postoperatorio. Ingresó con IMC-26 por presentar fiebre de 38°C y disnea desde hacía 72 horas. El paciente se encontraba hemodinámicamente inestable (taquicardia de 120 rpm y TA máx. de 90 mmHg). A la exploración física, se objetiva una intensa disnea con tiraje respiratorio y estado confusional. La gasometría muestra una PaO₂ de 60 mmHg, una PCO₂ de 45 mmHg, un pH de 7.31, un bicarbonato de 20 mEq/l y un exceso de bases de -5 mEq/l. En la analítica general se observa una hemoglobina 15 gr/dL, hematocrito 45% y 19.500 leucocitos/mm³ con neutrofilia. Ingresó en UCI por shock séptico y distress respiratorio.

María Díaz-Tobarra ✉ mariadiaztoobarra@gmail.com

C/ Dr. Manuel Candela, nº5, puerta 34.

46021, Valencia, España Tel. (0034) 657.733.128

En la radiografía de tórax se evidencian signos de neumonía basal bilateral con derrame pleural izquierdo con infiltrados difusos en ambos campos pulmonares.

A su ingreso el paciente aqueja además dolor abdominal en epigastrio sin claros signos de irritación peritoneal. A las 24 h. de iniciar tratamiento de soporte respiratorio y antibioterapia de amplio espectro (Tigeciclina 50 mg/iv/12 horas, Amikacina 500 mg/iv/8 horas y Levofloxacino 500 mg/iv/12 horas) se detecta crepitación subcutánea en pared abdominal y enfisema subcutáneo en pared torácica izquierda. En la TAC toraco-abdominal con contraste oral e intra venoso se apreció neumonía del lóbulo inferior del pulmón izquierdo, neumomediastino y neumoperitoneo con fuga del contraste oral posiblemente a través de la antigua línea de sección gástrica (Fig.1 A y B).

Se hace laparotomía urgente y se evidencia un absceso crónico subdiafragmático izquierdo bien organizado entre diafragma y UEG. Adyacente a la antigua línea de sección gástrica existía una perforación de 2-3 cm de tamaño. Una vez evacuada la colección y reparada la lesión gástrica con una sutura simple se observa fuga aérea a través de una erosión del diafragma que comunica el lóbulo inferior del pulmón izquierdo con la cavidad abdominal (Fig. 2). Se decide realizar cierre primario del diafragma apoyado en un parche de peritoneo dejando un drenaje aspirativo con presión negativa de 50 cm de agua adyacente al diafragma izquierdo y extraído a través de la pared abdominal. En el postoperatorio inmediato se mantiene fuga aérea que disminuye paulatinamente al retirar la presión positiva en la ventilación mecánica a los 15 días de la intervención evolucionando hasta el alta sin más complicaciones abdominales ni pulmonares.

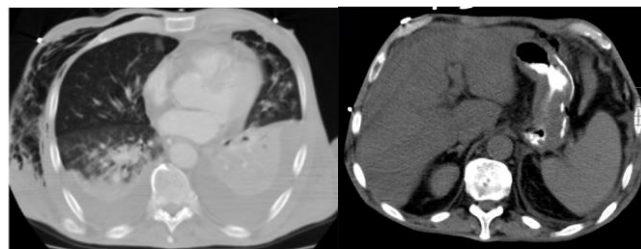


Fig. 1. A) Derrame pleural bilateral, neumonía basal izquierda, infiltrado pulmonar derecho y enfisema subcutáneo. B) Fuga de contraste a través de línea de sutura con neumoperitoneo.

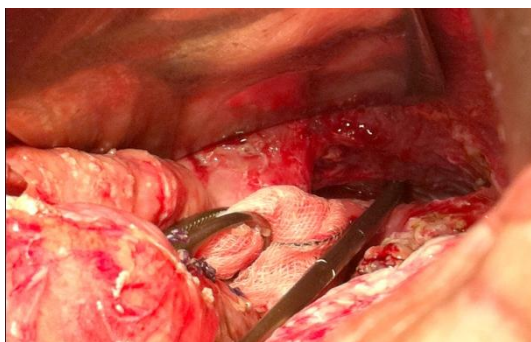


Fig. 2. Perforación diafragmática.

#2. Varón de 38 años e IMC-42. Intervenido un año antes por una incisión transversa supraumbilical, realizando CD (biopsia hepática, colecistectomía, apendectomía, gastrectomía vertical del 80% y derivación bilio-pancreática de 80 cm asa común, 250 cm asa digestiva y anastomosis T-T duodeno-ileal). Fuga duodenal al 1^o día postoperatorio (DPO). Tratamiento conservador. Al 7^o DPO sufre de taquicardia y se explora por la misma incisión. Se realiza anastomosis antro-íleon transmesocólica. Al 5^o DPO de la segunda intervención aparece fuga del muñón duodenal distal con escape de bilis de hasta 800 c/c, que se trata conservadoramente. Por radiología y azul de metileno se comprueba que no hay fuga por el asa digestiva. Es alta asintomático al 20 DPO.

Durante un año ingresa tres veces por fiebre y tos y aparece finalmente un absceso pulmonar basal izquierdo conectado a una fuga antro-pilórica que pasa debajo del hígado, cruza el diafragma izquierdo, entra en tórax izquierdo, penetra en el lóbulo pulmonar inferior, produce un absceso pulmonar y se drena por vómica a través del árbol bronquial (Fig. 4)

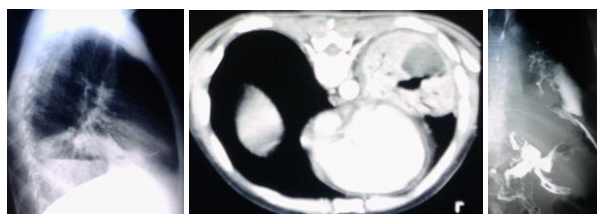


Fig. 3. A y B) Absceso pulmonar basal izquierdo C) Fístula conectando antro, trasabdominal, transdiafragmática a absceso

Es re operado al año de la primera intervención con IMC-19. Por laparotomía se lleva a cabo una gastrectomía total muy dificultosa. Reconstrucción en Omega, haciendo una esófago-yeyunostomía termino-lateral. Se drena el trayecto transdiafragmático.

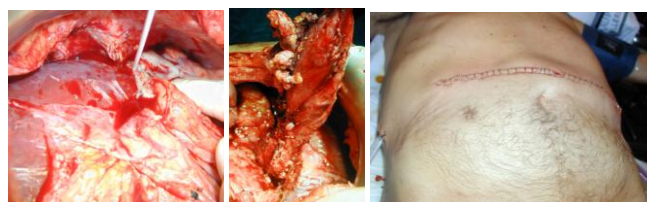

Fig. 4. A) Absceso subhepático B) Pieza de resección y C) Herida operatoria

El postoperatorio fue totalmente satisfactorio salvo una fuga aérea residual, que cierra en dos meses. A los 11 años tiene IMC-25 y está asintomático.

Discusión

En los últimos años el número de intervenciones quirúrgicas para el tratamiento de la obesidad se ha incrementado exponencialmente y con ellas también el número de complicaciones, que actualmente se encuentra entre el 4-22%, dependiendo de la técnica elegida [5]. La tasa de fistulas gástricas se sitúa en torno al 8.3% [6], tratándose de una complicación grave que frecuentemente produce sepsis abdominal y patología respiratoria, sobre todo en el pulmón izquierdo, secundarias a un absceso subfrénico [7]. En el caso particular del CD, la tasa de morbilidad se sitúa alrededor del 9.4% (6.5% debido a fistulas) y la tasa de mortalidad ha disminuido en los últimos años, siendo menor del 0.5% [8]. Podemos dividir las complicaciones, tras la cirugía bariátrica, en tempranas (de 0 a 2 meses tras cirugía) y tardías (>2 meses tras cirugía) [9]. Las complicaciones tempranas son bien conocidas e incluyen entre otras: dehiscencia de anastomosis, embolismo pulmonar, infección de herida, hemorragia digestiva, etc. [10]. Entre las complicaciones tardías se pueden mencionar cuadros obstructivos, hernias internas, eventraciones o colelitiasis. Tras la cirugía malabsortiva, las más frecuentes son las complicaciones metabólicas, en especial las deficiencias nutricionales [9]. Tras el CD, la complicación tardía más frecuente es el déficit vitamínico, presente en un 30% de los pacientes a los 4 años de la cirugía, y las más graves la desnutrición calórico-proteica y la alteración del metabolismo del calcio.

En la literatura encontramos diferentes artículos que hacen referencia a FGB tras cirugía de la obesidad [2-4]. Marins [11] FGB son una complicación grave que puede comprometer la vida del paciente, requieren por tanto un diagnóstico y tratamiento precoz. En la mayoría de los casos, el tratamiento antibiótico suele ser suficiente, siempre que las condiciones clínicas del paciente lo permitan [12]. Las opciones de manejo de las FGB cuando falla el tratamiento conservador pueden ser el drenaje percutáneo de las colecciones, el tratamiento endoscópico y la cirugía. La endoscopia digestiva alta no nos sirve para identificar la FGB, pero puede identificar el orificio fistuloso interno, y nos permite evaluar el reservorio gástrico y tratar las fistulas mediante la colocación de prótesis, pegamento de fibrina, etc. minimizando la necesidad de tratamiento quirúrgico [12,13]. Las re-operaciones en estos pacientes son complejas debido al difícil acceso al lugar de la lesión [14], tanto abdominal como torácica, debido a las adherencias y fibrosis producidas por la infección.

El primer caso necesitó laparotomía urgente debido a la situación clínica de extrema gravedad que presentaba en el momento del ingreso en UCI. Mediante la cirugía se pudo reparar el tubo gástrico sin necesidad de modificar la técnica bariátrica previa y drenar el absceso subfrénico. De la misma forma se colocó un drenaje de aspiración adyacente al defecto diafragmático con el objetivo de tratar la lesión pulmonar, debido a la dificultad de realizar una toracotomía por las adherencias existentes entre el pulmón y la pared torácica. Al tratarse de una complicación poco frecuente, no existen algoritmos diagnóstico-terapéuticos bien establecidos, y en nuestro caso el resultado de la táctica elegida fue satisfactorio.

El segundo caso estaba programado para cirugía pulmonar resectiva, que no fue necesaria una vez tratada la causa abdominal. La FGP se manifestó 1 y 10 años tras la cirugía bariátrica. Esta complicación, aunque conocida, no ha sido descrita pasados tantos años tras la intervención. Pensamos que es importante presentar este tipo de complicaciones a largo plazo tras la cirugía de la obesidad para conocer el alcance real de la morbilidad en este tipo de técnicas.

Bibliografía

1. Baltasar A, Bou R, Cipagauta LA, Marcote E, Herrera GR, Chisbert JJ. "Hybrid" Bariatric surgery: bilio-pancreatic diversion and duodenal switch – preliminary experience. *Obes Surg* 1995; 5: 419-423.
2. Fuks D, Dumont F, Berna P et al. Case report – complex Management of a postoperative bronchogastric fistula after laparoscopic sleeve gastrectomy. *Obes Surg* 2009; 19:261-4.
3. Eisendrath P, Cremer M, Himpens J, Cadière GB, Le Moine O, Devière J. Endotherapy including temporary stenting of fistulas of the upper gastrointestinal tract after laparoscopic bariatric surgery. *Endoscopy* 2007; 39:625-30.
4. Garrett KA, Rosati C. Gastro-broncho-pleural fistula after laparoscopic gastric band placement. *Obes Surg* 2009; 19:941-3.
5. Msika S. Surgery for morbid obesity: 2. Complications. Results of a technologic evaluation by the ANAES. *J Chir* 2003; 140:4-21.
6. Baker R S, Foote J, Kemmeter P, Brady R, Vroegop T, Serveld M. The science of stapling and leaks. *Obes Surg* 2004; 14:1290-1298.
7. Merkle EM, Hollowell PT, Crouse C, Nakamoto DA, Stellato TA. Roux-en-Y gastric bypass for clinically severe obesity: normal appearance and spectrum of complications at imaging. *Radiology* 2005; 234:674-83.
8. Serra C, Baltasar A, Perez N, Bou R, Bengochea M. Total gastrectomy for complications of the duodenal switch, with reversal. *Obes Surg* 2006; 16:1082-6.
9. Decker GA, Swain JM, Crowell MD, Scolapio MD. Gastrointestinal and nutritional complications after bariatric surgery. *Am J Gastroenterol* 2007; 102:2571-2580.
10. Ellison SR, Ellison SD. Bariatric surgery: a review of the available procedures and complications for emergency physician. *J Emerg Med* 2008; 34:21-32
11. Marins J, Franca E, Evangelista LF, et al. Gastrobronchial fistula after sleeve gastrectomy and gastric bypass: endoscopic management and prevention. *Obes Surg* 2011 Jun 4. [Epub ahead of print]
12. Campos JM, Siqueira LT, Meira MR, Ferraz AA, Ferraz EM, Guimarães MJ. Gastrobronchial fistula as a rare complication of gastroplasty for obesity: a report of two cases. *J Bras Pneumol* 2007; 33:475-9.
13. Campos JM, Siqueira LT, Ferraz AA, Ferraz EM. Gastrobronchial fistula after obesity surgery. *J Am Coll Surg* 2007; 204:711.
14. Chin PL. Gastrobronchial fistula as a complication of laparoscopic adjustable gastric banding. *Surg Obes Relat Dis* 2008; 4:671-3.