

Obstrucción intestinal por balón intragástrico y enfermedad de Crohn

Cagigas J.C, Colsa Gutierrez P, Luis Ruiz P, Cagigas Roecker P, Hernandez-Estefanía R, Ingelmo Setien A.

Hospital Sierrallana , Torrelavega, Cantabria

✉ usass1000@gmail.com

Resumen: Los nuevos balones intragástricos son comúnmente utilizados como dispositivos para el tratamiento de la obesidad. El mecanismo por el cual los balones intragástricos producen la pérdida de peso no se conoce, aunque pueden actuar simplemente reduciendo la cantidad de alimento necesaria para inducir la saciedad. Sin embargo, su seguridad y eficacia no han sido establecidas en pacientes con enfermedad de Crohn. El paciente descrito era un varón de 52 años de edad, con antecedentes de dolor abdominal de 6 días de evolución, con cuadro clínico de obstrucción intestinal, con estreñimiento, náuseas y vómitos. El IMC fue de 38, presentando una enfermedad de Chron de evolución crónica, no resuelta. El paciente se sometió a la colocación de un balón intragástrico, durante cinco meses. Se colocó de forma endoscópica, bajo sedación consciente. Durante el período de 2 a 3 meses con el balón, la pérdida media de peso fue de 5 kg. Finalmente, el globo se desinfló espontáneamente. No pudo ser recuperado por vía oral, encontrándose una estenosis de ileon por enfermedad de Crohn. El paciente presentó sintomatología abdominal, por lo que necesitó una laparotomía.

Palabras clave: Balón intragástrico; Crohn

Abstract: Intra-gastric balloons are new but commonly used devices for the treatment of obesity. The mechanism by which intra-gastric balloons induce weight loss is not known, although they may act simply by reducing the amount of food needed to induce satiety; however, their safety and efficacy have not been established with Crohn's disease. The patient was a 52-year-old male with a 6 days history of abdominal pain, constipation, and finding of intestinal obstruction, nausea and vomiting. BMI was 38 with a chronic disease otherwise as Crohn unresolved. The patient underwent insertion of an intra-gastric balloon, during five months. The balloon was placed endoscopically under conscious sedation. At 2 to 3 months with the balloon the mean weight loss was 5 kg. Finally, the balloon deflated spontaneously. No was retrieved orally and stenosis was found of Crohn's ileal, with mild abdominal cramping, and was needed laparotomy

Introducción

El balón intragástrico puede mejorar las condiciones de cirugía laparoscópica en pacientes súper obesos y puede ser la última posibilidad después de fracasar todos los tratamientos médicos conservadores. El mecanismo por el cual el balón intragástrico induce la pérdida de peso no es bien conocido, aunque sólo reduzcan la cantidad de comida ingerida. Sin embargo, su eficacia y efectividad no ha sido establecida en pacientes obesos con enfermedad de Crohn. Presentamos el caso de un paciente de 52 años con cuadro clínico de dolor abdominal y signos de obstrucción intestinal. Presentaba una obesidad mórbida con un IMC de 40 diagnosticado de enfermedad inflamatoria intestinal tipo Crohn. El paciente previamente, requirió como tratamiento bariátrico la colocación de un balón intragástrico, durante 5 meses. El balón intragástrico se colocó endoscópicamente. Durante el periodo de 2 a 3 meses con balón el paciente perdió 5 kg de peso. Posteriormente, en el control radiológico se observó desinflado espontáneo del balón y posterior migración intestinal. No pudo recuperarse el balón por vía oral.

Caso clínico

Se presenta a un paciente de 52 años de edad con cuadro clínico de dolor abdominal de carácter difuso y de 6 días de duración, estreñimiento, y signos de obstrucción intestinal, con náuseas y vómitos ocasionales. Presentaba una obesidad mórbida con un IMC de 40 diagnosticado de enfermedad inflamatoria intestinal tipo Crohn controlada médicamente. El paciente previamente, requirió como tratamiento bariátrico la colocación de un balón intragástrico, durante 5 meses. El balón intragástrico se colocó endoscópicamente bajo sedación consciente. Durante el periodo de 2 a 3 meses con balón el paciente perdió 5 kg de peso. Posteriormente, en el control radiológico se observó desinflado espontáneo del balón y posterior migración intestinal. No hubo posibilidad de recuperación del balón por vía oral.

El paciente acudió a urgencias siendo diagnosticado de obstrucción intestinal por balón intragástrico con estenosis ileal por Crohn mediante TAC abdominal.(Figura1) y para la enfermedad inflamatoria con ileitis se realizó radiología con contraste (Figura 2y3)

Se efectuó laparotomía, encontrándose ileitis terminal afectando segmento de ciego por enfermedad de Crohn en brote de actividad. Se realizó hemicolectomía derecha. El examen macroscópico del balón reveló defecto estructural del mismo. Durante el postoperatorio inmediato el paciente sufrió una fistula intestinal que se resolvió con tratamiento conservador adaptado.

Anatomía patológica: Se encontró una inflamación severa intestinal con ileitis regional compatible con enfermedad de Crohn, sobre una longitud de 43,4 cm de intestino extirpado. Bordes quirúrgicos respetados (Figura 4).

Discusión

La aplicación de balón intragástrico se desarrolló a partir de la observación de los efectos de la pérdida de peso que causa naturalmente un bezoar (formación de grandes cantidades de bolos alimenticios que impiden el vaciamiento gástrico). Fue diseñado a principio de los 80 para colocarlo y cerrarlo en el estómago mediante endoscopia que más tarde se complementa con la inyección de solución fisiológica, que actúa como un bezoar artificial para fluctuar libremente dentro del estómago y permitir un ajuste volumétrico durante su colocación.(1,2)

El balón gástrico, también denominado como *balón intragástrico*, es una esfera de silicona flexible y blanda, que se introduce en el estómago del paciente, mediante una endoscopia, con el fin de conseguir la reducción de peso en personas con obesidad mórbida. Su introducción es un procedimiento de cirugía bariátrica de tipo restrictivo, pues su enfoque principal es el de generar una sensación de plenitud o de saciedad precoz para que la persona reduzca el consumo de alimentos, lo cual facilita el proceso de adelgazar.

Sería importante definir las indicaciones específicas para la utilización del balón intragástrico, que sólo debería indicarse en situaciones que necesitan una pérdida de peso rápida pero limitada en el tiempo (reducción de riesgo anestésico o quirúrgico en cirugía, tanto bariátrica como de otro tipo) (3).

Mecanismo de acción

El tratamiento con balón gástrico se debe acompañar de un grupo multidisciplinario de especialistas que apoyen al paciente durante los 6 meses del tratamiento, con el fin de ayudarlo a recuperar un peso adecuado, unos buenos hábitos alimenticios y la

actividad física. Estos grupos están generalmente integrados por un psiquiatra, psicólogo, endocrinólogo y endoscopista. (3)

Duración del tratamiento con balón gástrico

El balón gástrico fue probado para durar 6 meses dentro del estómago, sin embargo, se sabe que en alrededor de 5 meses, el organismo reconoce el balón como estímulo falso y la pérdida de peso disminuye. Por esta razón, hay médicos que retiran el balón en este momento y colocan otro 2 meses más tarde. A pesar de la evidencia de un beneficio adicional del balón intragástrico en la pérdida de peso, se debería considerar añadir un programa de modificación de comportamiento y alimentación restrictiva.(4)

¿Cuándo retirar el balón gástrico?

A los 6 meses de tratamiento mediante sedación profunda el balón gástrico se retira por medio de endoscopia. Se introduce un catéter para puncionar el balón gástrico y desinflarlo completamente. Utilizando una pinza extractora se toma el balón gástrico y se retira por la boca.

En caso del *balón gástrico ajustable* puede mantenerse en el estómago hasta un año ya que cuando empieza a perder efecto se puede hacer un reajuste y el estómago vuelve a reconocerlo como un estímulo.

Contraindicaciones del balón intragástrico

- Contraindicaciones absolutas: hernia hiatal voluminosa, anomalías de la faringe y el esófago, venas varicosas en el esófago, uso de fármacos antiinflamatorios o anticoagulantes, embarazo y trastornos psiquiátricos.(2)
- Contraindicaciones relativas: esofagitis, ulceración y lesiones agudas de la mucosa gástrica.

Morbilidad del balón intragástrico

Las complicaciones del BIG están relacionadas con el método endoscópico en sí, la sedación y perforación, a su contacto prolongado con la mucosa y su migración, que puede resultar en obstrucción esofágica o intestinal.(2)

Enfermedad de Crohn y cirugía bariátrica

La enfermedad de Crohn (EC) se asocia frecuentemente con la pérdida de peso y desnutrición. Sin embargo, ya que la prevalencia de obesidad aumenta en todo el mundo, puede convertirse en un problema clínico incluso en EC.

Recientemente se han informado tres casos de la EC después de la cirugía con by-pass gástrico en Y de Roux (BGYR) en USA (5). Estos pacientes tenían hallazgos endoscópicos e histológicos consistentes con la enfermedad de Crohn, sin síntomas gastrointestinales antes de la cirugía o la historia familiar de la EII. Especulamos que los cambios anatómicos después de la cirugía de bypass gástrico promueve un medio bacteriano en pacientes con predisposición genética que desencadena la inflamación intestinal crónica, lo que resulta en la enfermedad de Crohn. Estos casos muestran que una posible asociación entre la EC y BGYR no debe ser pasado por alto en los pacientes con dolor postoperatorio abdominal, diarrea y / o pérdida de peso inesperada. Aunque es demasiado pronto para especular sobre una asociación entre la cirugía de bypass gástrico y la EC, se recomienda que este tipo de cirugía se debe evitar en pacientes con EC conocida. (5). Pacientes de riesgo con una anamnesis de la diarrea y / o absceso anal deben ser evaluados durante la investigación preoperatoria mediante la determinación del nivel de calprotectina y la realización de una investigación endoscópica. El papel de la prueba DiBiCol debe ser evaluado. (6)

El sleeve gástrico (SG) puede ser un procedimiento eficaz y seguro para los pacientes super-super-obesos o de alto riesgo, ya sea como una sola operación o como un puente a la cirugía más definitiva. SG también se puede realizar en pacientes que requieren medicación anti-inflamatoria o en pacientes con condiciones tales como la enfermedad de Crohn (EC), cirrosis, la anemia, la osteoporosis o severa que impide derivación intestinal. (7) Además, SG se puede realizar de manera segura en los adolescentes obesos mórbidos. La principal limitación de este novedoso procedimiento bariátrico es la falta de datos a largo plazo sobre la pérdida de peso sostenida y la resolución de las comorbilidades relacionadas con la obesidad. Por otra parte, el hecho de que SG es una operación irreversible añade a su debilidad como un procedimiento bariátrico, al menos hasta que se obtienen resultados definitivos en relación con su eficacia. SG es eficaz y seguro como un procedimiento de una sola etapa para determinadas cohortes de pacientes. Sin embargo, la amplia aplicación de la SG como un procedimiento de una sola etapa en el campo bariátrica sólo puede

establecerse si se estandariza el procedimiento y los resultados a largo plazo están disponibles.

Se realizó un análisis retrospectivo de una base de datos de pacientes con EC computarizado para identificar pacientes con obesidad mórbida severa (IMC > 35). La prevalencia se comparó con los datos de la población general. Los pacientes EC y obesidad mórbida severa fueron comparados con los pacientes seleccionados al azar de EC no obesos (IMC < 30) en una proporción de 1:3. Se encontraron 13 pacientes obesos mórbidos severos de 560 pacientes con EC (2,3%), que es significativamente menor que la prevalencia en la población general (5,6%, $p = 0,001$). Cuando se compararon con 39 pacientes con EC no obesos, la enfermedad del colon fue significativamente más común entre los pacientes con EC y obesidad mórbida severa (odds ratio: 6, IC del 95%: 1,35 a 26,3, $p = 0,02$), mientras que no hubo diferencias en otros parámetros de la enfermedad. Curiosamente, 4 pacientes con EC con obesidad mórbida se habían sometido a una gastrectomía en sleeve laparoscópica para el tratamiento de la obesidad mórbida, con un curso de cirugía favorable. Se concluyó que la EC en pacientes obesos mórbidos severos es más a menudo del colon, pero por lo demás no es diferente de EC en pacientes no obesos. (8)

Conclusiones

En nuestra experiencia el balón intragástrico debe ser controlado radiológicamente de forma periódica. Hay una evidencia de alto riesgo de complicaciones postoperatorias, reoperaciones, y puede precisar la realización de un estoma permanente cuando hay migración de balón intragástrico en presencia de enfermedad de Crohn. Sin embargo puede ser una indicación la colocación de balón intragástrico en pacientes obesos con signos de enfermedad inflamatoria intestinal, sin necesidad de tratamiento quirúrgico inicialmente.

Bibliografía

1. Nieben OG, Harboe H. Intra-gastric balloon as an artificial bezoar for treatment for obesity. *The Lancet* 1982;1(8265):198-9
2. Fernandes M, Atallah AN, Soares BGO, Humberto S, Guimarães S, Matos D, Monteiro L, Richter B. Balón intragástrico para la Obesidad (Revisión Cochrane traducida). En: La Biblioteca Cochrane Plus, 2008 Número 4. Oxford: Update Software Ltd. (Traducida de The Cochrane Library, 2008 Issue 3.

Chichester, UK: John Wiley & Sons, Ltd.).Salgado Barreira A, Queiro Verdes T. Efectividad y seguridad del balón intragástrico en pacientes obesos y con sobrepeso. Madrid: Ministerio de Sanidad y Consumo; 2007. Avalia-t n.º 2006/03. Consultado 22 de marzo de 2010.

3. Imaz I, Martínez-Cervell C, García-Álvarez EE, Sendra-Gutiérrez JM, González-Enríquez J. Safety and effectiveness of the intragastric balloon for obesity. A meta-analysis. *Obes Surg.* 2008; 18(7):841-6.

4. Fernandes M, Atallah AN, Soares BG, Humberto S, Guimarães S, Matos D, Monteiro L, Richter B. Intra-gastric balloon for obesity. *Cochrane Database Syst Rev.* 2007 Jan 24 ;(1):CD004931. Review.

5. Ahn LB, Huang CS, Forse RA, et al. Crohn's disease after gastric bypass surgery for morbid obesity: is there an association? *Inflamm Bowel Dis* 2005;11:622-4

6. Von Stein P, Lofberg R, Kuznetsov NV, et al. Multigene analysis can discriminate between ulcerative colitis, Crohn's disease, and irritable bowel syndrome. *Gastroenterology* 2008;134:1869-81

7. Daskalakis M, Weiner RA. Sleeve gastrectomy as a single-stage bariatric operation: indications and limitations. *Obes Facts.* 2009;2 Suppl 1:8-10. doi: 10.1159/000198239. Epub 2009 Mar 18

8. Ungar B, Kopylov U, Goitein D, Lahat A, Bardan E, Avidan B, Lang A, Maor Y, Eliakim R, Ben-Horin S. Severe and morbid obesity in Crohn's disease patients: prevalence and disease associations. *Digestion* 2013;88(1):26-32. doi: 10.1159/000351529. Epub 2013 Jun 25.

Figura 1: TAC abdominal donde se aprecia la migración intestinal del balón intragástrico

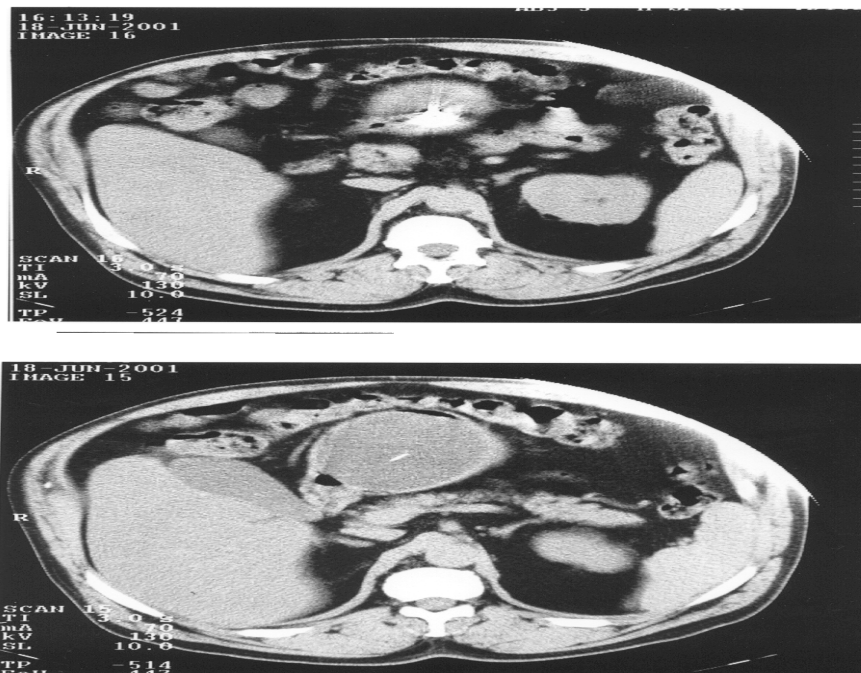


Figura 2: Radiografía con enema y la migración del balón intragástrica con enfermedad de Crohn

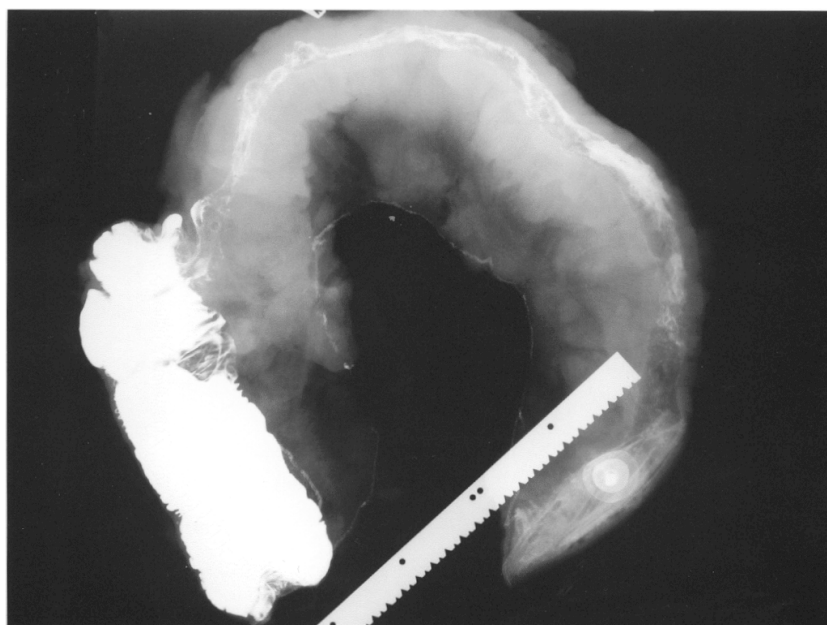


Figura 3: Grado de severidad inflamatoria con ileitis regional sobre un segmento intestinal de 43.4 cm con enfermedad de Crohn

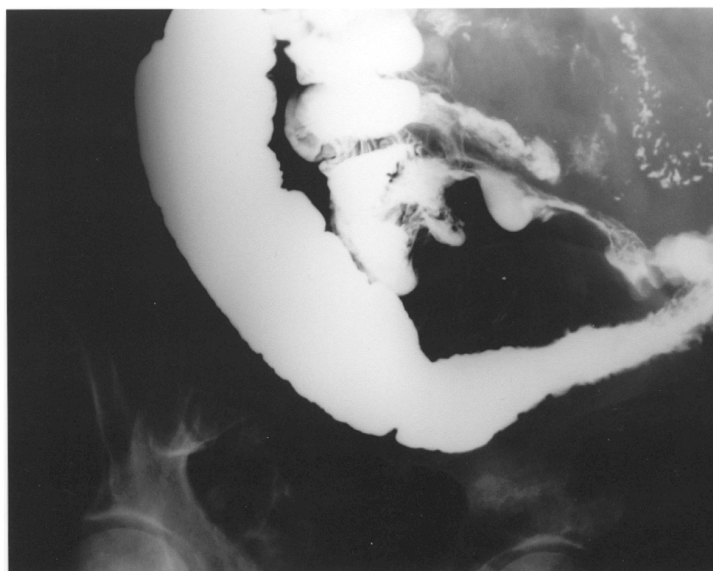


Figura 4: Resección intestinal final con la enfermedad de Crohn

