

Tumoración quística en paciente con bypass gástrico

Romera E, González-Costea R, Torregrosa NM, Navarro MI, García MA, Vázquez JL

Hospital General Universitario Santa Lucia. España

✉ percentila@hotmail.com

Resumen: El bypass gástrico laparoscópico es actualmente una de las alternativas de elección en el tratamiento quirúrgico de la obesidad mórbida por sus excelentes resultados en el porcentaje de pérdida de exceso de peso y en el de resolución y mejoría de las comorbilidades asociadas. Sin embargo, no está exenta de complicaciones tanto a nivel del reservorio como del estómago distal o excluido. Presentamos el caso de un varón de 38 años intervenido por obesidad mórbida realizando un bypass gástrico por laparoscopia. Once años más tarde consultó por episodios de hipoglucemia. Con el objetivo de descartar patología pancreática, se realizó un TC abdominal que evidenció una masa quística adyacente al bypass. Se decidió intervenir hallando que la lesión quística correspondía a una porción del estómago distal que había quedado excluida accidentalmente durante la cirugía primaria.

Palabras clave: Bypass gástrico, Obesidad, Tumoración quística

Abstract: Laparoscopic gastric bypass is nowadays accepted as a first-line treatment for morbid obesity because of its excellent results in excess weight loss and improvement in comorbidities. Nevertheless, several postoperative complications have been described related to the gastric pouch and to the “in situ” distal stomach. Herein we report a gastric bypass patient who presented with hypoglycemia 11 years after the surgery. An abdominal computed tomography was performed and showed a cyst mass next to the bypass. The patient underwent an exploratory laparotomy which revealed that the cyst mass was the distal stomach that had been totally excluded at the first surgery.

Introducción

La obesidad constituye uno de los principales problemas de salud pública mundial debido al incremento de su prevalencia, al mayor riesgo de morbimortalidad por las complicaciones médicas asociadas y al coste sanitario derivado de la misma. La prevalencia en España es del 24,4% en mujeres y del 21,4% en varones¹, con un incremento progresivo debido a los malos hábitos alimentarios y la vida sedentaria. En el tratamiento de la obesidad mórbida, las medidas médicas basadas en dietas, cambios de hábitos alimentarios, ejercicio, fármacos, etc., fracasan en más del 95% y la única opción terapéutica eficaz en la actualidad es la cirugía bariátrica.

El bypass gástrico laparoscópico es actualmente una de las técnicas de elección en el tratamiento quirúrgico de la obesidad mórbida por sus excelentes resultados tanto en el porcentaje de pérdida de exceso de peso como en la resolución y mejoría de las comorbilidades asociadas. Ha demostrado ser efectivo, seguro y reproducible, con una morbi-mortalidad quirúrgica baja. Sin embargo, no está exento de complicaciones potencialmente graves, tanto a nivel de las anastomosis como del estómago excluido.

Material y métodos

Paciente varón de 38 años intervenido por obesidad mórbida en 2002 (186 kilogramos de peso, estatura de 1,694 e índice de masa corporal 65), en otro centro, realizando bypass gástrico laparoscópico. Consultó por hipoglucemias tanto postprandiales como en ayunas que habían empeorado en el último año, junto con dolor epigástrico ocasional. Con el objetivo de descartar patología pancreática se realizó TC que informó de masa quística unilocular de 12 cm adyacente al bypass, sugestiva de linfocele, sin poder descartar que se tratara de un quiste pancreático (Figura 1).

Resultados

Se decidió intervenir mediante laparotomía hallando una tumoración quística de gran tamaño adyacente a la anastomosis gastroyeyunal del bypass, sin relación con el páncreas (Figura 2). Tras realizar la disección y exéresis de la misma, se procedió a abrir la pieza apreciando la existencia de una línea de grapas en su interior (Figura 3). Con la sospecha de que se tratará de una porción del estómago distal que había quedado excluida accidentalmente durante la cirugía primaria, se envió a anatomía patológica, que confirmó nuestro

diagnóstico al hallar mucosa gástrica con ulceraciones e inflamación crónica. El paciente evolucionó de forma satisfactoria siendo alta al 5º día postoperatorio.

En los controles posteriores el paciente se encontraba asintomático, sin presentar nuevos episodios de hipoglucemia.

Discusión

El estómago excluido puede presentar complicaciones agudas potencialmente graves como son la perforación, hemorragia o la dilatación aguda secundaria a un deficiente vaciamiento gástrico u obstrucción del píloro².

Como complicaciones tardías, hay descritos ocho casos de neoplasias primarias en el estómago excluido³. El reflujo biliar es frecuente, y se asocia a metaplasia intestinal en el 12% de los casos⁴, a pesar de lo cual no se ha impuesto la gastrectomía sistemática⁵.

El principal problema de las complicaciones que afectan al estómago excluido es la dificultad de acceso para el estudio del mismo. En este sentido, se han propuesto diferentes técnicas para evaluar el estómago y el duodeno: a) en la gastrostomía de Fobi et al⁶ se coloca una sonda de gastrostomía fijada a la pared, junto a un marcador radioopaco para facilitar el acceso al estómago excluido mediante una punción percutánea; b) con endoscopios largos que accedan de forma retrógrada a través del asa biliopancreática⁴; c) punción percutánea radioguiada del estómago para la colocación de una sonda de gastrostomía, y posterior control endoscópico a través de la sonda^{7,8}; d) la endoscopia de doble balón accediendo a través de la anastomosis yeyuno-yeunal⁹; o e) la llamada gastro-duodenoscopia virtual, basada en la tomografía computarizada (TC)¹⁰.

En relación al motivo inicial de consulta del paciente, la hipoglucemia tras el bypass gástrico constituye complicación rara, pero cada vez más frecuente dado el incremento del uso de la cirugía bariátrica. Se trata de una hipoglucemia postprandial, debida a hiperinsulinemia endógena cuyos mecanismos fisiopatológicos aún no han sido bien aclarados. Aunque algunos autores lo consideran una manifestación tardía del síndrome de dumping¹¹, sus características clínicas con síntomas neuroglucopénicos graves, su aparición tardía, tras meses o años de un by-pass gástrico, y la falta de respuesta a tratamiento dietético, la convierten en una entidad distinta. El punto de partida parece ser las modificaciones anatómicas realizadas en la derivación gástrica, que producirían un rápido flujo de nutrientes a íleon distal con una liberación excesiva de la incretina GLP-1 (glucagón like peptide-1) por las células L del íleon distal, provocando una hiperestimulación secundaria de las células beta pancreáticas¹², si bien otros factores anatómicos, hormonales y genéticos

podrían contribuir a su aparición, siendo necesarios más estudios. En el caso de nuestro paciente, los episodios de hipoglucemia que refería eran tanto postprandiales como en ayunas, y en la cirugía no se llevó a cabo ninguna modificación que afectara al flujo de nutrientes al íleon. Sin embargo, el hecho es que estos episodios desaparecieron tras la reintervención. Aunque no tenemos determinaciones de insulina, péptido C o incretinas pre y postquirúrgicas, puede que las modificaciones de éstas tras la extirpación del estómago excluido puedan explicar la resolución del cuadro.

Conclusión

Presentamos este caso como una nueva posible complicación en la cirugía del bypass gástrico secundaria probablemente una sección completa inadvertida que hizo que una porción del estómago quedara totalmente excluida, dilatándose de forma crónica. El hecho de no conocer los detalles técnicos de la cirugía primaria y las limitaciones a la hora de estudiar el estómago excluido dificultó el diagnóstico preoperatorio.

Bibliografía

1. Gutiérrez-Fisac JL, Guallar-Castillón P, León-Muñoz LM, et al. Prevalence of general and abdominal obesity in the adult population of Spain, 2008-2010: the ENRICA Study. *Obes Rev* 2012;4:388-92.
2. Fleser PS, Villalba M. Afferent limb volvulus and perforation of the bypassed stomach as a complication of Roux-en-Y gastric bypass. *Obes Surg* 2003;13(3):453-456.
3. Menendez P, Villarejo P, Padilla D. Tumor de Krukenberg tras bypass gástrico por obesidad mórbida. *Cirugía bariátrica y cáncer de estómago. Rev Esp Enferm Dig* 2013;105(5):296-298.
4. Flickinger EG, Sinar DR, Pories WJ. The bypassed stomach. *Am J Surg* 1985;149:151-156.
5. Curry TK, Carter PL, Porter CA, et al. Resectional gastric bypass is a new alternative in morbid obesity. *Am J Surg* 1998;175:367-370.
6. Fobi MAL, Lee H, Holness R, Cabinda DG. Gastric bypass operation for obesity. *World J Surg* 1998;22:925-935.

7. Sundbom M, Nyman R, Hedenström H, et al. Investigation of the excluded stomach after Roux-en-Y gastric bypass. *Obes Surg* 2001;11:25-27.
8. Gill KR, McKinney JM, Stark ME, et al. Investigation of the excluded stomach after Roux-en-Y gastric bypass: the role of percutaneous endoscopy. *World J Gastroenterol* 2008. 14(12): 1946-1948.
9. Tagaya N, Kasama K, Inamine S, et al. Evaluation of the excluded stomach by double-balloon endoscopy after laparoscopic Roux-en-Y gastric bypass. *Obes Surg* 2007;17:1165-1170.
10. Silecchia G, Catalano C, Gentileschi P, et al. Virtual gastroduodenoscopy: a new look at the bypassed stomach and duodenum after laparoscopic Roux-en-Y gastric bypass for morbid obesity. *Obes Surg* 2002;12:39-48.
11. Service FJ, Natt N, Thompson GB, Grant CS, van Heerden JA, Andrews JC, et al. Noninsulinoma pancreatogenous hypoglycemia: a novel syndrome of hyperinsulinemic hypoglycemia in adults independent of mutations in Kir6.2 and SUR1 genes. *J Clin Endocrinol Metab* 1999;84:1582-1589.
12. Goldfine AB, Mun EC, Devine E, Bernier R, Baz-Hecht M, Jones DB, et al. Patients with neuroglycopenia after gastric bypass surgery have exaggerated incretin and insulin secretory responses to a mixed meal. *J Clin Endocrinol Metab* 2007;92:4678-4685.

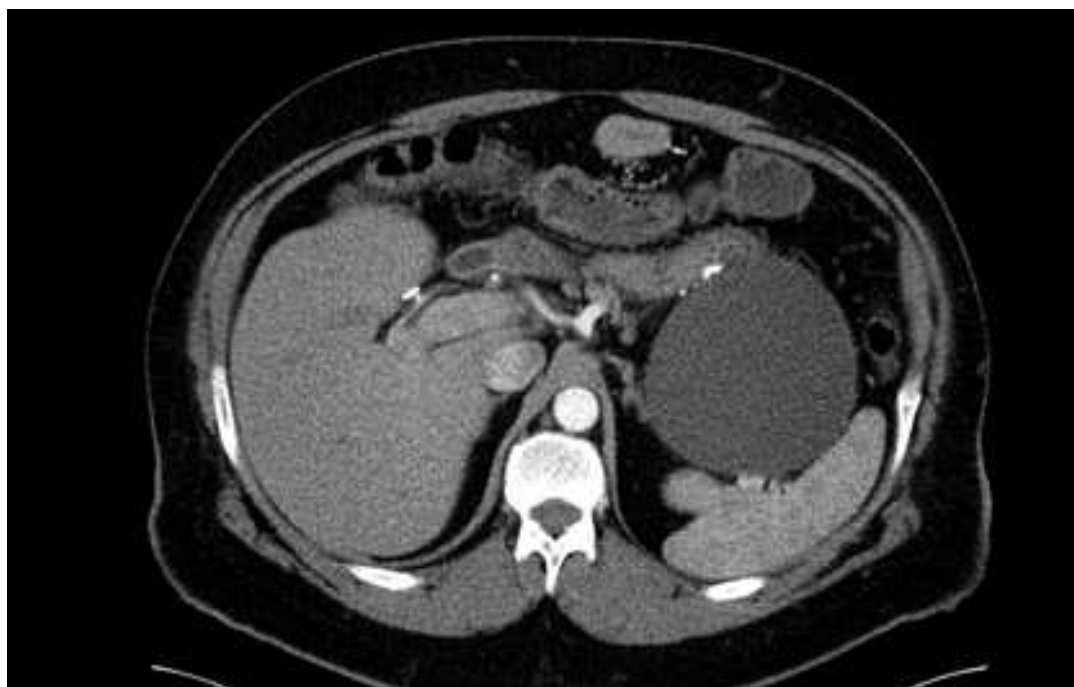

Figura 1: TC de abdomen con contraste: masa quística unilocular de 12 cm adyacente a los cambios postquirúrgicos del bypass, sugestiva de linfocele.

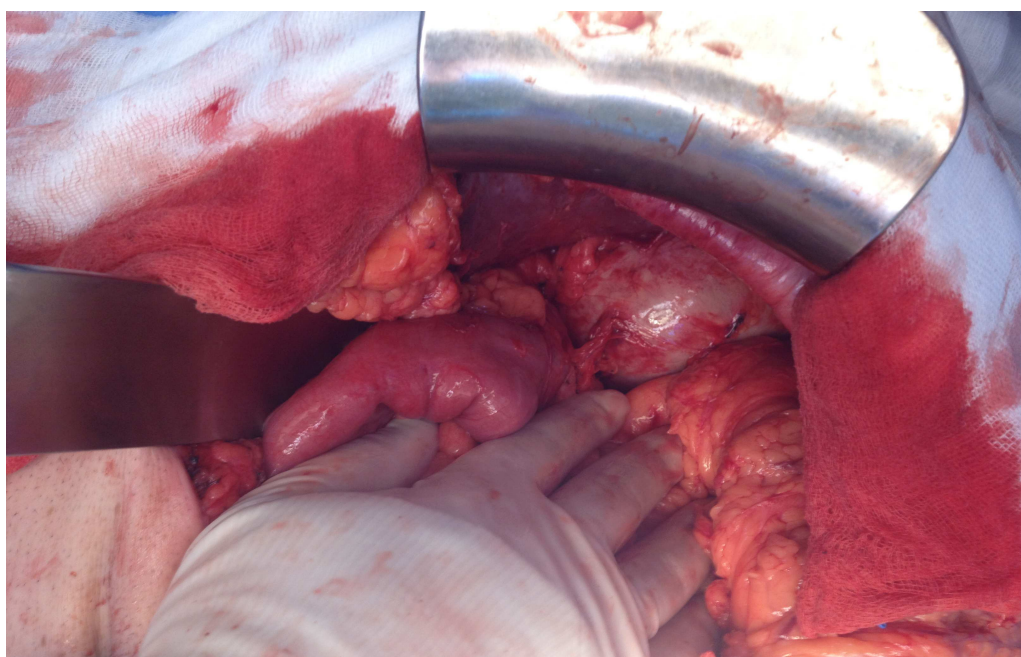


Figura 2: Intervención quirúrgica: tumoración quística de gran tamaño adyacente a la anastomosis gastroyeyunal del bypass.

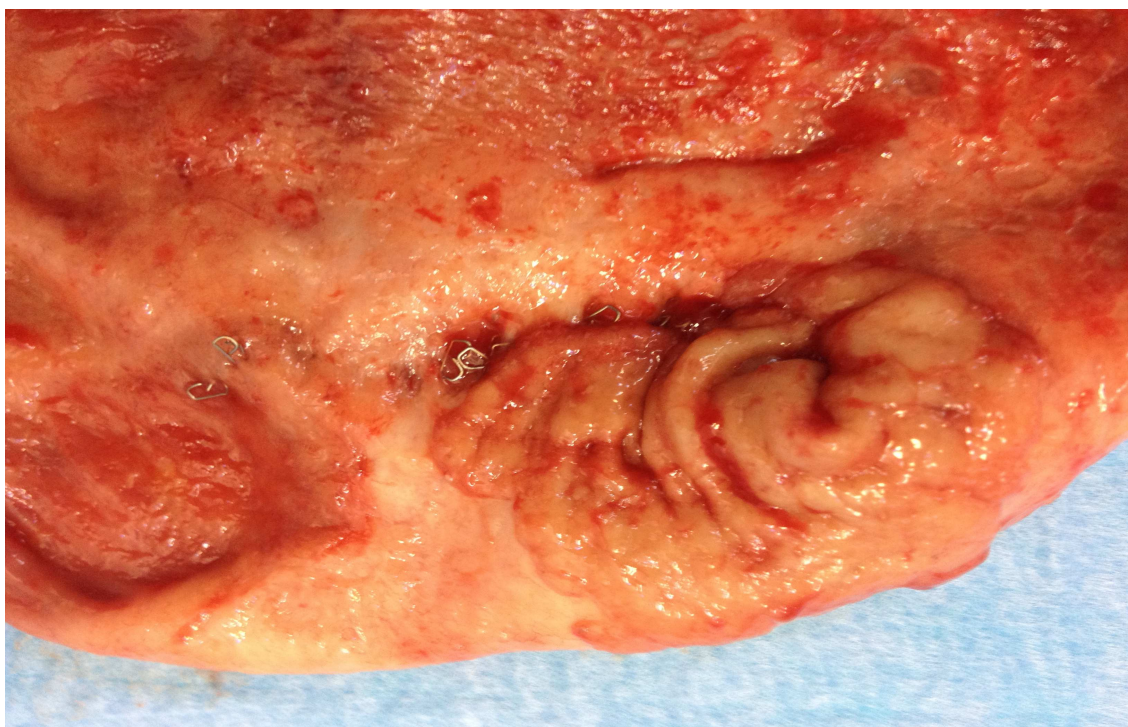


Figura 3: Apertura de pieza quirúrgica apreciando línea de grapas en su interior.