

Uso de dispositivo Eso-sponge® como alternativa terapéutica en pacientes de alto riesgo quirúrgico con dehiscencia de anastomosis tras bypass gástrico

Juan Gajda Escudero, Fátima Sánchez-Cabezudo Noguera, José Daniel Sánchez López, María Hernández O'Reilly, Inmaculada Mellado Sánchez, Antonio Luis Picardo Nieto

Hospital Universitario Infanta Sofía, San Sebastián de los Reyes, Madrid.

E-mail: juan.gajda@salud.madrid.org

DOI: <https://www.doi.org/10.53435/funj.00996>

Recepción: 29-Julio-2024

Aceptación: Septiembre-2024

Publicación online: N° Diciembre-2024

Resumen

La dehiscencia anastomótica es una de las complicaciones más frecuentes tras el bypass gástrico con Y de Roux. En los últimos años se ha comenzado a plantear como opción terapéutica la reparación endoscópica del defecto mediante dispositivos tales como prótesis autoexpandibles o clips endoluminales. Igualmente, se ha comenzado a emplear la terapia endoluminal con vacío en pacientes con perforaciones de víscera hueca altas, aunque su aplicación en dehiscencias

tras bypass gástrico es muy limitada en la literatura. A continuación, presentamos el caso de una paciente de alto riesgo quirúrgico con dehiscencia anastomótica tras BGYR tratada con terapia endoluminal de vacío.

Palabras clave

- Bypass gástrico en Y de Roux
- Dehiscencia de anastomosis
- Terapia endoluminal de vacío

Use of Eso-sponge® device as a therapeutic alternative in high surgical risk patients with anastomotic dehiscence after gastric bypass

Abstract

Anastomotic leak is one of the most frequent complications after Roux-en-Y gastric bypass. In recent years, endoscopic repair of the defect by means of devices such as self-expandable prostheses or endoluminal clips has begun to be considered as a therapeutic option. Likewise, endoluminal vacuum therapy has begun to be used in patients with upper intestinal leaks, although its application in anastomotic leak after gastric bypass is very limited in the literature. Here we present the

case of a high-risk surgical patient with anastomotic fistula after Roux-en-Y gastric bypass treated with endoluminal vacuum therapy.

Keywords:

- Roux-en-Y gastric bypass
- Anastomotic leak
- Endoluminal vacuum therapy

Introducción

La dehiscencia anastomótica es una de las complicaciones más frecuentes tras la realización de un Bypass Gástrico con Y de Roux (BGYR), con una incidencia en torno al 1,7-8,26% dependiendo de las series ^(1,2). En defectos de gran tamaño

muchas veces es preciso reintervenir y realizar una nueva anastomosis, sin embargo, en los últimos años, se ha comenzado a plantear como opción el manejo endoscópico en defectos pequeños o con alto riesgo quirúrgico. Este manejo se lleva a cabo principalmente con la colocación de prótesis,

clips o selladores de fibrina⁽³⁾. Recientemente, se ha comenzado a aplicar terapias endoluminales de vacío en perforaciones de vísceras huecas altas, con buenos resultados^(4,5). A continuación, presentamos el caso de una paciente de alto riesgo quirúrgico con dehiscencia anastomótica tras BGYR tratada con terapia endoluminal de vacío.

Material y métodos

Presentamos el caso de una paciente de 55 años sin antecedentes personales de interés, que es intervenida de obesidad mediante la técnica del BGYR por IMC de 40.

Durante los 3 primeros días postoperatorios, la paciente presenta vómitos e hipotensión de hasta 73/35, por lo que se solicita Tomografía Computerizada (TC) abdominal. En dicho TC se observan hallazgos compatibles con obstrucción intestinal de alto grado probablemente secundaria a estenosis de la anastomosis del asa alimentaria.

Se interviene de urgencias a la paciente, donde se confirma la obstrucción del asa alimentaria hasta la anastomosis yeyuno-yeyunal por acodamiento de este asa sobre la anastomosis y su meso. Se realiza resección del segmento afecto y nueva anastomosis, que presenta buen paso.

Al 5º día tras la reintervención, la paciente presenta desaturación a pesar de mascarilla de alto flujo, por lo que se realiza Angio-TC, con hallazgos compatibles con Tromboembolismo Pulmonar en lóbulos pulmonares superior e inferior derechos, así como derrame pleural bilateral. Se realiza toracocentesis del derrame con salida de líquido compatible con empiema.

Al 9º día tras la reintervención, ante el aumento del derrame y la sospecha de absceso subfrénico, se solicita nuevo TC abdominal, en el que se observa una colección que comunica con la cara superior de asa intestinal de bypass y se extiende caudalmente en la región epigástrica, hepática y espacio subfrénico. Además, se aprecia una cámara de neumoperitoneo mayor a la esperable, dado el tiempo quirúrgico. Estos hallazgos se corresponden con una dehiscencia de la anastomosis gastro-yeyunal.

Resultados

En vista del alto riesgo quirúrgico a otra reintervención, se decide manejo endoscópico con colocación de dispositivo de terapia endoluminal por vacío (Eso-sponge®). Se realizan recambios del Eso-sponge® cada 48h, observando el cierre

completo de la dehiscencia tras 7 recambios (Figuras 1 y 2). La colección intraabdominal se drena de forma percutánea con buena respuesta. Tras 56 días de ingreso, la paciente es dada de alta.

En la revisión a los 3 meses, la paciente presenta buen estado general, aunque caminando con andador. Tolerancia a sólidos y ha experimentado una pérdida de peso de 17 kg.

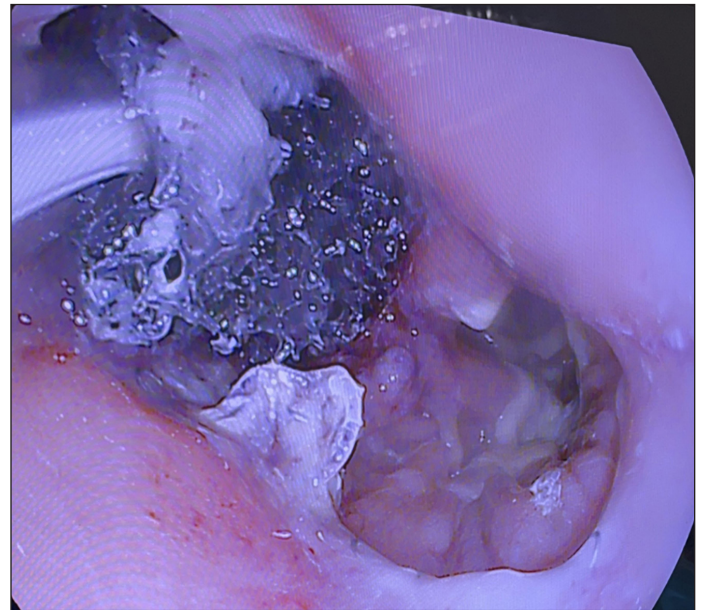


Figura 1: colocación del dispositivo Eso-sponge® en cavidad de dehiscencia.

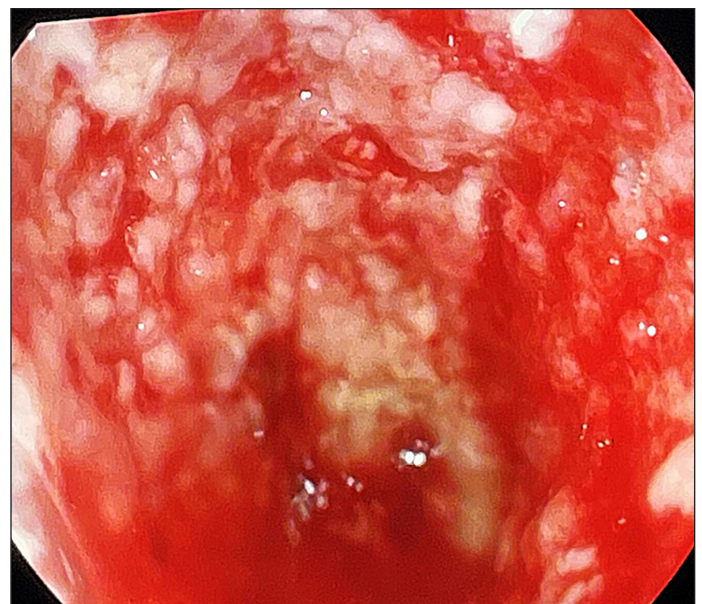


Figura 2: tejido de granulación sobre dehiscencia previa tras 7 recambios de dispositivos Eso-sponge®.

Discusión

El manejo endoscópico de dehiscencias anastomóticas es una alternativa terapéutica cada vez más habitual en nuestro medio, reservada principalmente para fugas pequeñas. Según un metaanálisis por Rogalski P. et al, se evaluaron las terapias endoscópicas más usadas hasta el momento encontrando una efectividad global de 92%. Encontraron una tasa de cierre del 96% con el uso de prótesis, del 67,1% con dispositivos clip metálicos, y del 92-100% con pegamento de fibrina⁽³⁾. Sin embargo, éstas dos últimas terapias solo se reservan para dehiscencias de muy pequeño tamaño.

El uso de prótesis endoluminales es una terapia efectiva para el tratamiento de dehiscencias anastomóticas, sin embargo, presentan un riesgo de migración de entre el 23% y 41%^(3,6). En caso de disponer de dispositivos de endosutura, la tasa de migración disminuye⁽⁶⁾.

Dados estos datos y el alto riesgo quirúrgico de la paciente, se decidió en este caso la colocación de un dispositivo endoluminal de vacío. Esta decisión se sustentó en la ausencia de dispositivos de endosutura, con el consiguiente riesgo de migración de una prótesis, así como el tamaño de la dehiscencia en cuestión.

La literatura al respecto del uso de dispositivos endoluminales de vacío en dehiscencias de anastomosis gastroyeyunales tras bypass gástrico son muy limitadas, relegando el uso de estos dispositivos sobretudo a fístulas esofágicas⁽⁵⁾, aunque sus aplicaciones se están expandiendo⁽⁴⁾. En el trabajo presentado por de Armas Conde M et al, se presenta una situación similar al aquí expuesto, que es tratada con terapia de vacío con buenos resultados⁽⁷⁾. En la serie de casos presentada por Mencia MA. et al, se recoge otro ejemplo de dehiscencia anastomótica tras BGYR tratada con terapia de vacío⁽⁸⁾. Igualmente se han realizado ensayos clínicos en modelos animales con dehiscencia de anastomosis gastroyeyunal tras BGYR con buena tasa de resolución⁽⁹⁾.

Conclusiones

El uso de terapia endoluminal de vacío para el tratamiento de dehiscencia en pacientes con alto riesgo quirúrgico es una herramienta útil en el manejo de esta complicación y una alternativa viable a la reintervención quirúrgica.

Bibliografía

1. McCarty TR, Kumar N. *Revision Bariatric Procedures and Management of Complications from Bariatric Surgery. Digestive diseases and sciences* 2022 May; 67(5):1688–701.
2. Ghosh SK, Roy S, Chekan E, Fegelman EJ. *A Narrative of Intraoperative Staple Line Leaks and Bleeds During Bariatric Surgery. Obesity surgery* 2016 Jul; 26(7):1601–6.
3. Rogalski P, Swidnicka-Siergiejko A, Wasielica-Berger J, Zienkiewicz D, Wieckowska B, Wroblewski E, et al. *Endoscopic management of leaks and fistulas after bariatric surgery: a systematic review and meta-analysis. Surgical endoscopy* 2021 Mar; 35(3):1067–87.
4. Kouladouros K. *Applications of endoscopic vacuum therapy in the upper gastrointestinal tract. World journal of gastrointestinal endoscopy [Internet].* 2023 Jun 16 [cited 2024 May 13];15(6):420–33
5. Bludau M, Hölscher AH, Herbold T, Leers JM, Gutschow C, Fuchs H, et al. *Management of upper intestinal leaks using an endoscopic vacuum-assisted closure system (E-VAC). Surgical endoscopy* 2014 Mar; 28(3):896–901.
6. Krishnan V, Hutchings K, Godwin A, Wong JT, Teixeira J. *Long-term outcomes following endoscopic stenting in the management of leaks after foregut and bariatric surgery. Surgical endoscopy* 2019 Aug; 33(8):2691–5.
7. Armas Conde M, Rojas Estévez M, Díaz López C, Concepción Martín V, Gianchandani Moorjani R, Borque Barrera MDP, et al. *Effective and alternative treatment of anastomotic leak after gastrojejunal bypass: endoluminal vacuum therapy. Revista española de enfermedades digestivas* 2024 Jan; 116(1):52–3.
8. Mencia MA, Ontiveros E, Burdick JS, Leeds SG. *Use of a novel technique to manage gastrointestinal leaks with endoluminal negative pressure: a single institution experience. Surgical endoscopy* 2018 Jul; 32(7):3349–56.
9. Scott RB, Ritter LA, Shada AL, Feldman SH, Kleiner DE. *Endoluminal vacuum therapy for gastrojejunal anastomotic leaks after Roux-en-Y gastric bypass: a pilot study in a swine model. Surgical endoscopy* 2016 Nov; 30(11):5147–52.

©2024 seco-seedo. Publicado por bmi-journal.

Todos los derechos reservados.

