

## Trombosis masiva de eje esplenoportal y vena mesentérica superior tras cirugía bariátrica

Daniel Aparicio-López<sup>a</sup>, Jorge Chóliz-Ezquerro<sup>a</sup>, Juan I. Gracia-García<sup>b</sup>, Ana Palomares-Cano<sup>a</sup>, Carmen Casamayor-Franco<sup>a</sup>, Miguel A. Dobón-Rascón<sup>a</sup>.

<sup>a</sup>Servicio de Cirugía General y del Aparato Digestivo. Hospital Universitario Miguel Servet. Zaragoza. España

<sup>b</sup>Servicio de Radiodiagnóstico. Hospital Universitario Miguel Servet. Zaragoza. España

E-mail: [dapariciol@salud.aragon.es](mailto:dapariciol@salud.aragon.es)

DOI: <https://www.doi.org/10.53435/funj.00963>

Recepción: 01-Noviembre-2024

Aceptación: Marzo-2024

Publicación online: N<sup>o</sup> Marzo 2024

### Resumen

El sobrepeso y la obesidad se han convertido en un problema de salud pública mundial, con un importante impacto negativo en la salud de las personas. La cirugía bariátrica es la terapia que proporciona mayor pérdida de peso y un efecto más significativo sobre las comorbilidades asociadas. El tromboembolismo venoso y trombosis del sistema venoso portal (TSVP) es una complicación infrecuente (0,13%-1%) y potencialmente letal de la cirugía bariátrica. Objetivo: determinar la tasa de TSVP tras cirugía bariátrica en nuestra serie. Para ello se realiza un estudio observacional retrospectivo de intervenciones de cirugía bariátrica durante 20 meses. Se presenta el caso de una paciente con trombosis

masiva del eje espleno-portal durante el postoperatorio de una gastrectomía vertical por obesidad mórbida. La TVSP es una complicación infrecuente tras cirugía bariátrica pero potencialmente mortal por lo que es imprescindible un alto nivel de sospecha clínica para poder iniciar un tratamiento precozmente. El protocolo de anticoagulación profiláctica extendida puede reducir su incidencia.

### Palabras clave:

- Trombosis esplenoportal
- Cirugía bariátrica
- Gastrectomía vertical

## Splenoportal axis and superior mesenteric vein massive thrombosis after bariatric surgery

### Abstract

Overweight and obesity have become a global public health problem, with a significant negative impact on people's health. Bariatric surgery is the therapy that provides greater weight loss and a more significant effect on associated comorbidities. Venous thromboembolism and portal venous system thrombosis (PSVT) is a rare (0.13%-1%) and potentially lethal complication of bariatric surgery. Objective: determine the rate of PSVT after bariatric surgery in our series. For this purpose, a retrospective observational study of bariatric surgery interventions was carried out over 20 months. The case of a patient with massive thrombosis

of the spleno-portal axis during the postoperative period of a sleeve gastrectomy for morbid obesity is presented. SPVT is an uncommon complication after bariatric surgery but potentially fatal, so a high level of clinical suspicion is essential to be able to start treatment early. The extended prophylactic anticoagulation protocol can reduce its incidence.

### Keywords:

- Thrombosis of the splenoportal axis
- Bariatric surgery
- Sleeve gastrectomy

## Introducción

El sobrepeso y la obesidad se han convertido en un problema de salud pública mundial, con un importante impacto negativo en la salud de las personas. Existen diferentes opciones terapéuticas siendo la cirugía bariátrica la que proporciona mayor pérdida de peso y un efecto más significativo sobre las comorbilidades asociadas. No obstante no está exenta de complicaciones: sangrado, fuga, estenosis anastomótica, tromboembolismo venoso y trombosis del sistema venoso portal (TSVP), entre otras. Con una incidencia entre el 0,13%-1% según las series, la TSVP supone una complicación potencialmente letal de la cirugía bariátrica.<sup>(1,2)</sup> Nuestro objetivo es comunicar nuestra experiencia en un caso de TSVP y evaluar la incidencia en nuestra serie.

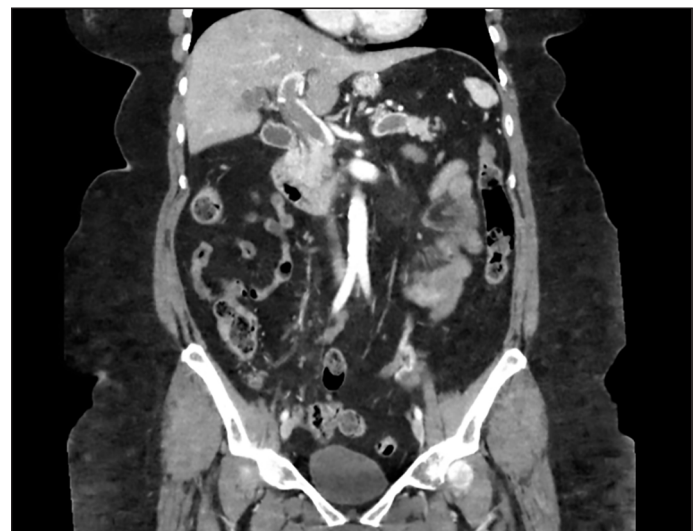## Material y método

Entre Abril de 2019 hasta Diciembre de 2021, se realizaron en nuestro centro 147 intervenciones de cirugía bariátrica, 83 gastrectomías verticales o sleeve **gástrico** (56,5%) y 64 bypass **gástrico** (43,5%). Se realizaron de manera programada y con un abordaje totalmente laparoscópico. Todos los pacientes realizan una prehabilitación nutricional durante las 2 semanas previas a la intervención y un seguimiento postoperatorio tanto hospitalario como ambulatorio por Nutrición. Son dados de alta con una pauta larga de 30 días de profilaxis antitrombótica con heparina de bajo peso molecular. Durante el seguimiento posterior se ha registrado 1 caso de trombosis masiva del eje espleno-portal y vena mesentérica superior, lo que representa el 0,68%.

## Resultados

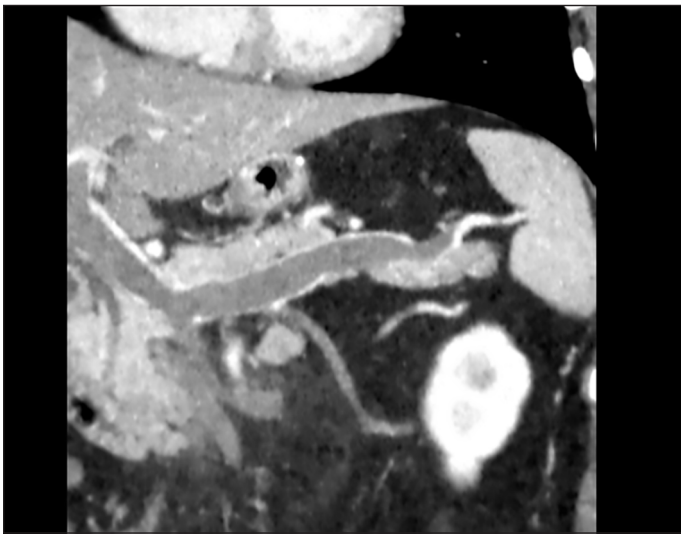
Presentamos el caso de una paciente de 55 años con antecedentes personales de hiperuricemia y obesidad grado III o mórbida con un Índice de Masa Corporal (IMC) de 41,8 kg/m<sup>2</sup> (peso 113,8kg y talla 1,65m). En el estudio preoperatorio se evidencia moderada esteatosis hepática en ecografía abdominal y gastropatía reactiva antral en endoscopia digestiva alta, *Helicobacter pylori* negativo. Se interviene quirúrgicamente realizándose gastrectomía vertical laparoscópica con 5 trócares y neumoperitoneo de 15 mm Hg sobre sonda Foucher de 36Fr realizando la sección a 4 cm de píloro con endograpadora lineal mecánica; sin registrarse incidencias intraoperatorias y comprobándose

estaqueidad con azul de metileno. Durante el postoperatorio inmediato no se registraron complicaciones siendo dada de alta a las 48 horas, con heparina de bajo peso molecular a dosis profiláctica (enoxaparina 80mg/24H) y medias de compresión (Escala de Caprini: 7; riesgo alto<sup>35</sup>; siendo el riesgo de trombosis venosa profunda del 6% en ausencia de medias de profilaxis), según las recomendaciones del Grupo de Trabajo auspiciado por la Sociedad Española de Cirugía de la Obesidad (SECO) y la Sección de obesidad de la Asociación Española de Cirujanos (AEC) del año 2021.<sup>3</sup> Acude a Urgencias el decimonoveno día postoperatorio (PO) por presentar dolor en hipocondrio izquierdo, náuseas y disnea (TA 128/97mmHg, FC 114, saturación O<sub>2</sub> 97%). La exploración física descarta signos de irritación peritoneal. En la analítica sanguínea destaca proteína C-reactiva 18mg/dL (<0,5mg/dL), 11700μL leucocitos (3900 μL -10200 μL), 57% neutrofilia (42%-77%), lipasa 324U/L (<67U/L), hemoglobina 15,9g/dL (12,0 g/dL-16,5 g/dL), actividad de protrombina 87% (80-120%). Se realizó un TC abdominal con contraste, que describió trombosis masiva de eje esplenoportal y vena mesentérica superior (VMS) que condiciona alteración de la perfusión hepática, infarto esplénico e hipoperfusión de asas de intestino delgado (Figura 1 y 2). Ante estabilidad hemodinámica y ausencia de peritonismo se inició tratamiento conservador con reposo digestivo, profilaxis antibiótica y anticoagulación con heparina no fraccionada a dosis terapéutica (80mg/12H). Tras observación inicial y reintroducción de dieta oral



**Figura 1. Imagen coronal de TC abdominal con hallazgos de trombosis masiva del eje esplenoportal y vena mesentérica superior.**

fue dada de alta con heparina de bajo peso molecular (enoxaparina 150mg/24H), como terapia puente a anticoagulación oral (acenocumarol) durante 6 meses en función de evaluación de recanalización en pruebas de imagen; acompañado de controles con anti-Xa. El estudio de trombofilia determinó heterocigosis para C677T, gen implicado en el metabolismo de la homocisteína y niveles de homocisteína 7,27 (5-15mmol/L).



**Figura 2. Reconstrucción multiplanar coronal con hallazgo de trombosis masiva espleno-portal.**

## Discusión

La TSVP puede presentarse de manera aguda (<60 día PO) a menudo asintomática o transitoria, diagnosticándose incidentalmente mediante pruebas de imagen durante el seguimiento de la cirugía bariátrica; por ello la incidencia real podría estar subestimada. Si se presenta de manera crónica altera el flujo hepático debido a una cavernomatosis portal lo que produce una hipertensión portal y una hepatopatía crónica (ascitis, varices esofágicas, hiperesplenismo...). Su etiología es multifactorial: estados protrombóticos (oncológicos, tabaquismo, DM2...), trombofilias (elevación del FVIII el más común), presión intraabdominal por neumoperitoneo >14mmHg, etc. Se ha relacionado en mayor proporción con la gastrectomía vertical en comparación con el by-pass gástrico o la banda gástrica. El empleo de un retractor hepático que puede producir congestión del hígado, la ligadura de los vasos de la curvatura mayor que aumenta

el flujo venoso gástrico y esplénico, o posibles tracciones de la vena esplénica al liberar el epiplón mayor son algunas de las posibles causas que justifiquen esta diferencia entre procedimientos.<sup>(4-7)</sup>

No se ha demostrado un claro beneficio de la anticoagulación en la prevención de TSVP, pudiendo incrementar el riesgo de sangrado. Esquemas ampliados (1-4 semanas PO) podrían presentar una incidencia más baja en pacientes seleccionados con alto riesgo.<sup>(1)</sup>

Una vez diagnosticada y ante ausencia de inestabilidad hemodinámica o irritación peritoneal debe iniciarse terapia anticoagulante a dosis terapéutica que se prolongará durante 3-6 meses. La intervención quirúrgica debe reservarse para los casos de isquemia mesentérica aguda.<sup>(8,9)</sup>

A pesar de ser una complicación rara (<1%) la presentación de TSVP tras cirugía bariátrica puede ser letal con tasas de mortalidad del 1,33%.<sup>(1)</sup>

## Conclusiones

Por todo ello la TVSP es una complicación infrecuente tras cirugía bariátrica pero potencialmente mortal por lo que es imprescindible un alto nivel de sospecha clínica para poder iniciar un tratamiento precozmente. El tipo de intervención realizada así como la experiencia del equipo quirúrgico pueden asociarse con el riesgo de desarrollar TSVP. El protocolo de anticoagulación profiláctica extendida puede reducir su incidencia.

## Agradecimientos

Los autores agradecen a la Unidad de Cirugía Endocrina, Bariátrica y Mama del Servicio de Cirugía General y Aparato Digestivo, al Servicio de Urgencias, y al Servicio de Radiodiagnóstico, del Hospital Universitario Miguel Servet.

## Bibliografía

1. Luo L, Li H, Wu Y, et al. Portal venous system thrombosis after bariatric surgery: A systematic review and meta-analysis. *Surgery*. 2021;170:363-372. doi: 10.1016/j.surg.2021.03.005.
2. Rottenstreich A, Elazary R, Kalish Y. Abdominal thrombotic complications following bariatric surgery. *surg obes relat dis*. 2017;13(1):78-84. doi: 10.1016/j.soard.2016.05.012.
3. Recomendaciones del Grupo de Trabajo auspiciado por la

*Sociedad Española de Cirugía de la Obesidad y Enfermedades Metabólicas y la Sección de Obesidad de la Asociación Española de Cirujanos. Profilaxis tromboembólica en cirugía bariátrica. Versión 2021.*

4. Shoar S, Saber A, Rubenstein R, Safari S, et al. Portomesenteric and splenic vein thrombosis (PMSVT) after bariatric surgery: a systematic review of 110 patients. *Surg Obes Relat Dis.* 2018;14(1):47-59. doi: 10.1016/j.soard.2017.09.512.

5. Franco J, Del Castillo J, Velásquez Á, Martínez J. Trombosis portal tras Cirugía Bariátrica Laparoscópica. *Revision y aporte de 3 nuevos casos. Bariátrica y Metabólica Ibero-americana.* 2011;1(2):150-154.

6. Goitein D, Matter I, Raziell A, et al. Portomesenteric thrombosis following laparoscopic bariatric surgery: incidence, patterns of clinical presentation, and etiology in a bariatric patient population. *JAMA Surg.* 2013 Apr;148(4):340-6. doi: 10.1001/jamasurg.2013.1053.

7. El Lakis MA, Pozzi A, Chamieh J, Safadi B. Portomesenteric vein thrombosis after laparoscopic sleeve gastrectomy and laparoscopic Roux-en-Y gastric bypass: a 36-case series. *Surg Endosc.* 2017 Mar;31(3):1005-1011. doi: 10.1007/s00464-016-5078-4.

8. Belnap L, Zaveri H, Cottam D, Surve A, Rodgers G, Drury C. What is the optimal treatment of superior mesenteric vein/portal vein thrombosis after bariatric surgery? Is SMA-directed t-PA the answer?. *Surg Obes Relat Dis.* 2017;13(3):533-537. doi: 10.1016/j.soard.2016.11.015.

9. Moon RC, Ghanem M, Teixeira AF, et al. Assessing risk factors, presentation, and management of portomesenteric vein thrombosis after sleeve gastrectomy: a multicenter case-control study. *Surg Obes Relat Dis.* 2018 Apr;14(4):478-483. doi: 10.1016/j.soard.2017.10.013.

©2024 seco-seedo. Publicado por bmi-journal.

Todos los derechos reservados.

