

Turismo Bariátrico: Lo barato sale caro

Alejandro Hueso, Alberto Díaz, Juan Manuel Sánchez, Alejandro Menéndez, Marta Rojas, Jorge Abellán, Vanesa Concepción, Carmen Díaz, Rajesh Gianchandani, Modesto Enrique Moneva, Julio César Jordán-Balanzá

Hospital Universitario Nuestra Señora de la Candelaria.

E-mail: Alejandrohuesomor@gmail.com

DOI: <https://www.doi.org/10.53435/funj.00935>

Recepción: 27-Julio-2023

Aceptación: Noviembre-2023

Publicación online: N° Diciembre 2023

Resumen

Introducción: El turismo médico en auge por menores costes. 2% de la cirugía bariátrica realizada en este contexto. Existe mayor tasa de complicaciones ante laxitud en la indicación, informes en idioma extranjero y seguimiento precario. **Caso Clínico:** Paciente de 56 años con tres cirugías bariátricas en extranjero (sin informes). Encontrándose en Turquía para otro procedimiento presentó dolor abdominal requiriendo cirugía urgente (sin informes). Un mes después acude a nuestro centro por dolor abdominal confirmándose cuadro oclusivo mediante TAC. Se indicó cirugía laparoscópica con posterior conversión por dificultades técnicas. **Hallazgos:** asa alimentaria antecólica (1m), anastomosis gastroyeyunal, estómago remanente tubulizado, asa biliar (0,7m) y pie de asa con buen aspecto. A 10cm del pie: anastomosis T-L donde un cabo conforma asa ciega en omega (1,7m) adherida al pie.

El otro extremo, asa de 1m conectada a válvula ileocecal. Se realiza resección por encima de anastomosis T-L y a ambos lados del asa ileal. Se conforma nueva anastomosis a 1m de válvula ileocólica. Asa ciega fue liberada anastomosándose a los 10cm de asa común generando asa común de 2,7m. Paciente con buena evolución posterior. **Conclusiones:** -Turismo médico en auge por menor coste. -La laxitud en las indicaciones y seguimiento insuficiente aumentan las complicaciones.

Palabras clave:

- Turismo médico
- Cirugía metabólica
- Cirugía bariátrica
- Cirugía urgente

Bariatric Tourism: Cheap Costs Can Be Costly

Abstract

Introduction: Medical tourism is rising due to lower costs. 2% bariatric surgeries are performed in this context. There's a higher rate of complications caused by laxity in indication and inadequate follow-up. **Clinical Case:** 56-year-old patient with three bariatric surgeries performed abroad (no reports). While in Turkey for another procedure, she experienced abdominal pain requiring urgent surgery (without reports). One month later, she came to our center with abdominal pain. CT scan confirmed an occlusive condition. An initial laparoscopic approach with open conversion due to technical difficulties was needed **Findings:** Antecolic alimentary limb (1m), gastrojejunal anastomosis, tubulized remnant stomach, biliary limb (0.7m), with good appearance. At 10cm from the distal limb: T-L anastomosis where one end formed an omega-blind loop (1.7m) adhered to the limb's base.

The other end, a 1m limb connected to the ileocecal valve. Resection was performed above the T-L anastomosis and on both sides of the ileal limb. An anastomosis was created 1m from the ileocecal valve. The blind loop was released and anastomosed to the common limb at 10cm, creating common limb of 2.7m. Patient discharged after one week. **Conclusions:** Medical tourism is rising due to lower costs. Laxity in indications and inadequate follow-up increase complications.

Keywords:

- Medical tourism
- Metabolic surgery
- Bariatric surgery
- Emergency surgery

Introducción

El turismo médico está en auge por menor coste, mayor laxitud para acceder al tratamiento y menores tiempos ⁽¹⁾⁽²⁾. Desde el 2003 la cirugía bariátrica ha aumentado un 300% a nivel mundial ⁽²⁾.

El 2% de la cirugía bariátrica mundial es en contexto de turismo médico ⁽³⁾.

La cirugía metabólica es el tratamiento más costoefectivo en el manejo de la obesidad (Índice de Masa Corporal >40 o Índice de Masa Corporal >35 + comorbilidades). Las guías recomiendan valoración multidisciplinar (psiquiatría, dietista, endocrinología) para indicar la cirugía. En otros lugares esto se tiene en menor consideración ⁽²⁾⁽³⁾.

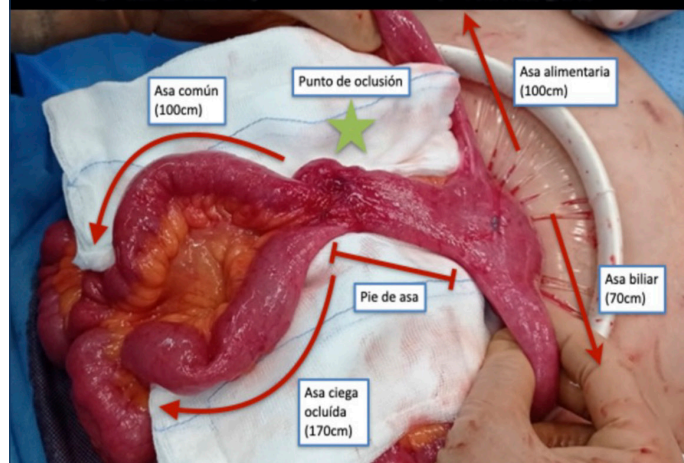
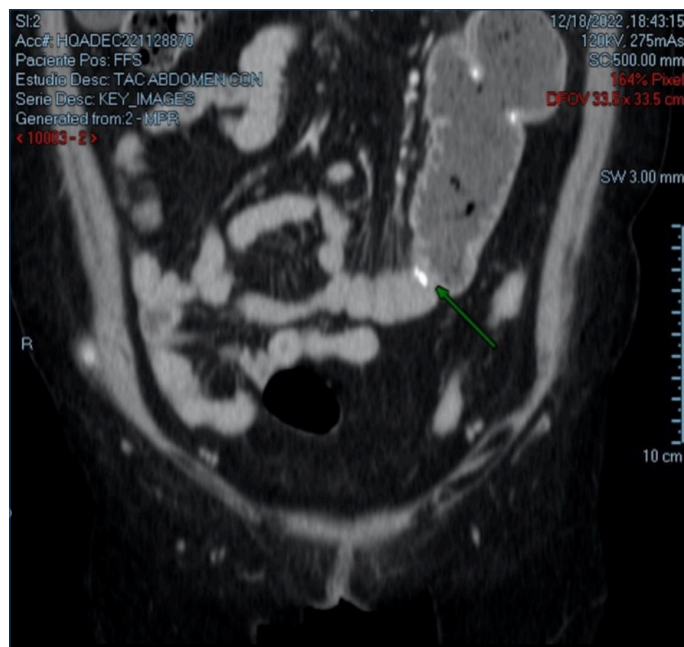


Ilustración 1: Hallazgos Radiológicos y Quirúrgicos

Las complicaciones más importantes son el sangrado, la fuga, la trombosis ⁽⁴⁾.

El seguimiento postquirúrgico es frecuentemente más precario. Muchos regresan a su país en el postoperatorio inmediato con informes en un idioma extranjero. Esto provoca mayor número de complicaciones y detección más tardía ⁽⁵⁾.

Caso Clínico

Mujer de 56 años con antecedente de tres *Sleeve* gástricos en Perú, España y Colombia (no aporta informes). Manifiesta reciente viaje a Estambul para realizar procedimiento bucodental. Allí comenzó con fuerte dolor abdominal. Acude a hospital donde se le diagnosticada de una lesión benigna intestinal que, según refiere la paciente, requería tratamiento quirúrgico urgente sin precisar naturaleza del mismo. No posee informes.

Un mes después acude tras 24h dolor abdominal y náuseas a nuestro centro realizándose un Scanner con diagnóstico de cuadro oclusivo.

Paciente es llevada a quirófano accediendo por laparoscopia pero ante imposibilidad de completa revisión anatómica se decidió conversión.

Se objetivó asa alimentaria antecólica de 100cm con anastomosis gastroyeyunal y buen aspecto. Estómago remanente tubulizado poco distendido por lo que no se coloca gastrostomía. Asa biliar de 70cm mínimamente dilatada. Pie de asa con buen aspecto y a 10cm de ahí se halla una anastomosis T-L donde un cabo conforma un asa ciega en omega de 170 cm íntimamente adherida al pie de asa y el otro extremo, un asa de 100cm que entra en válvula ileocecal. Se decide hacer resección por encima de la anastomosis T-L y a ambos lados del asa ileal permitiéndonos conformar una nueva anastomosis a 1m de la válvula ileocólica. El asa ciega adherida al pie de asa se libera y se anastomosa L-L a los 10cm de asa común iniciales generando un asa común de 270cm.

La paciente evoluciona favorablemente y es dada de alta al octavo día sin incidencias.

Conclusiones

Como se puede observar en la bibliografía consultada y en la evidencia científica actual, la cirugía metabólica es el

tratamiento más costoefectivo en el manejo de la obesidad y sus comorbilidades. En nuestro país y los de nuestro entorno se han instaurado guías y protocolos para su realización ⁽⁴⁾ ⁽⁵⁾. En los últimos años el turismo médico está en auge puesto que permite a personas acceder a tratamientos de forma más laxa que de la manera convencional y a unos precios competitivos. Referente a la cirugía bariátrica realizada en este contexto la prehabilitación prequirúrgica suele descuidarse sin valoraciones endocrinas, nutricionales y psicológicas. El alta precoz con informes en idioma extranjero, la falta de seguimiento hace que las complicaciones sean más frecuentes y graves que en casos autóctonos ⁽¹⁾ ⁽³⁾.

Bibliografía

1. Foley BM, Haglin JM, Tanzer JR, Eltorai AEM. Patient care without borders: a systematic review of medical and surgical tourism. *J Travel Med.* 2019;26(6)
2. Angrisani L, Santonicola A, Iovino P, Vitiello A, Zundel N, Buchwald H, Scopinaro N. Bariatric surgery and endoluminal procedures: IFSO worldwide survey 2014. *Obes Surg.* 2017;27(9):227.
3. McKenzie JA, Drevets P, Bolduc A, Greenberg J, Hilton LR. Early operation for complications arising from bariatric surgical tourism. *Am Surg.* 2022;88(8):190.
4. Pontiroli AE, Mingrone G, Colao A, Barrea L, Cannavale G, Pinna F, Ceriani V, De Carli SM, Cesana G, Olmi S, Scolari G, Sarro S, Sarro G, Procopio C, Giovanelli A, Morricone L, Micheletto G, Malavazos A, Panizzo VE. Advice of general practitioner, of surgeon, of endocrinologist, and self-determination: The Italian road to bariatric surgery. *Obes Surg.* 2022;32(6):1996–2002.
5. De Simone B, Chouillard E, Ramos AC, et al. Operative management of acute abdomen after bariatric surgery in the emergency setting: The OBA guidelines. *World J Emerg Surg.* 2022;17(1):51.

©2023 seco-seedo. Publicado por bmi-journal.
Todos los derechos reservados.

